

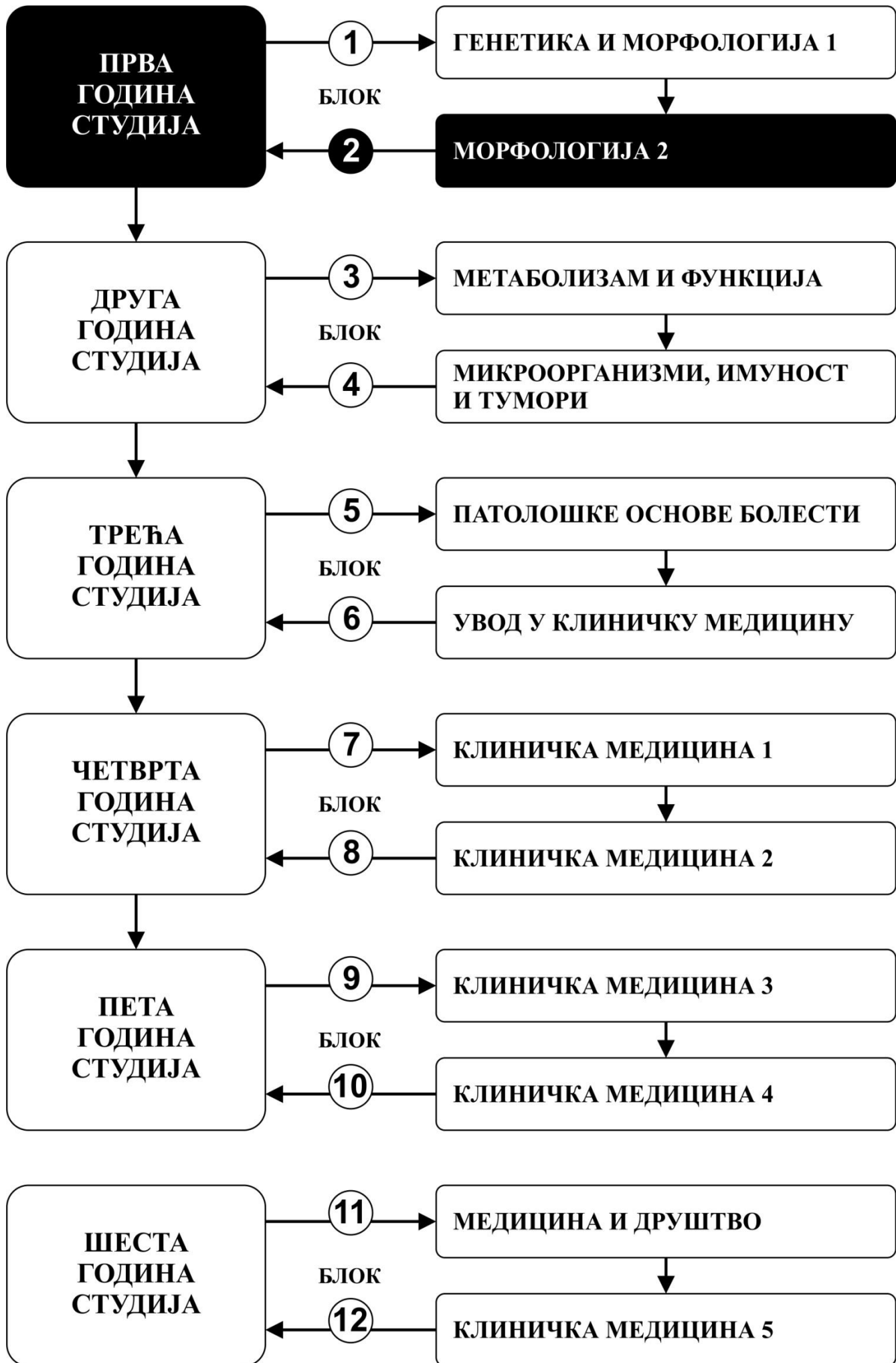


МОРФОЛОГИЈА 2

ПРВА ГОДИНА СТУДИЈА

школска 2025/2026.

АНАТОМИЈА 2



Предмет:

АНАТОМИЈА 2

Предмет се вреднује са 11 ЕСПБ. Недељно има 8 часова активне наставе (5 часова предавања и 3 часа за рад у малој групи)

НАСТАВНИЦИ И САРАДНИЦИ:

1.	Маја Вуловић	maja@fmm.kg.ac.rs	Редовни професор
2.	Ивана Живановић-Мачужић	ivanaanatom@yahoo.com	Редовни професор
3.	Дејан Јеремић	dejananatom@yahoo.com	Ванредни професор
4.	Добривоје Стојадиновић	dobrivoje.stojadinovic@gmail.com	Ванредни професор
5.	Предраг Саздановић	predrag.sazdanovic@gmail.com	Ванредни професор
6.	Милош Степовић	stepovicmilos@yahoo.com	Доцент
7.	Кристијан Јовановић	kralj100@yahoo.com	Асистент
8.	Марија Ковачевић-Димитријевић	marijakovacevic.mk@gmail.com	Сарадник
9.	Ивона Маринковић	ivbankovic1@gmail.com	Сарадник
10.	Меланија Тепавчевић	melanijatepavcevic@yahoo.com	Фацитатор
11.	Симонида Делић	simonidas2025@kg.ac.rs	Фацитатор
12.	Милица Димитријевић	milicadimitrijevic479@gmail.com	Фацитатор

СТРУКТУРА ПРЕДМЕТА:

Модул	Назив модула	Недеља	Предавања	Рад у малој групи	Наставник-руководилац модула
1	АНАТОМИЈА ГЛАВЕ И ВРАТА	9	5	3	Проф. др Предраг Саздановић
2	АНАТОМИЈА ЦЕНТРАЛНОГ НЕРВНОГ СИСТЕМА	6	5	3	Проф. др Ивана Живановић-Мачужић
					$\Sigma 75+45=120$

ОЦЕЊИВАЊЕ:

Испуњавањем предиспитних обавеза и полагањем завршног (усменог) испита студент може остварити највише 100 поена. Завршна оцена формира се на основу броја освојених поена који се стичу на следеће начине:

ПРЕДИСПИТНЕ АКТИВНОСТИ: На овај начин студент може да стекне до 30 поена, на следеће начине:

- **НЕДЕЉНА АКТИВНОСТ:** на овај начин студент може да стекне до 15 поена, тако што на последњем часу рада у малој групи одговара на 1 испитно питање из те недеље наставе и у складу са показаним знањем стиче 0-1 поена.
- **ТЕСТОВИ ПО МОДУЛИМА:** Тестови се полагају у току семестра (а поправни тестови у испитним роковима). На овај начин студент може да стекне до 15 поена, а према приложеној табели.

ЗАВРШНИ (УСМЕНИ) ИСПИТ: На овај начин студент може да стекне до 70 поена. Усмени део испита подразумева да студент усмено одговори на 7 постављених питања. Уколико студент не стекне више од 50% поена на усменом испиту није положио испит. Оцена 0 на било ком питању представља завршетак испита. Одложено полагање завршног усменог испита (у наредним испитним роковима) не смањује број поена којим се дефинише завршна оцена.

МОДУЛ		МАКСИМАЛНО ПОЕНА			Σ
		недељна активност	тест по модулу	Усмени испит	
1	Анатомија главе и врата	9	9		18
2	Анатомија ЦНС-а	6	6		12
				70	70
	Σ	15	15	70	100

Завршна оцена се формира на следећи начин:

Да би студент положио предмет мора да стекне минимум 51 поен, мора да на предиспитним активностима оствари више од 50 % поена и да положи усмени испит, односно да:

1. стекне више од 50% поена предвиђених за недељну активност сваког модула
2. положи тест сваког модула, тј. да на тесту да има више од 50% тачних одговора.
3. да положи усмени испит

број стечених поена	оцена
0 - 50	5
51 - 60	6
61 - 70	7
71 - 80	8
81 - 90	9
91 - 100	10

ТЕСТОВИ ПО МОДУЛИМА

МОДУЛ 1.

ТЕСТ
0-9 ПОЕНА

ОЦЕЊИВАЊЕ **ТЕСТА**

Тест има 45 питања.
Свако питање вреди 0,2 поена.

МОДУЛ 2.

ТЕСТ
0-6 ПОЕНА

ОЦЕЊИВАЊЕ **ТЕСТА**

Тест има 30 питања.
Свако питање вреди 0,2 поена.

ЛИТЕРАТУРА:

МОДУЛ	НАЗИВ УЦБЕНИКА	АУТОРИ	ИЗДАВАЧ	БИБЛИОТЕКА
Анатомија Главе и врата 1	Анатомија човека остеологија	Мијач Мирјана, Благотић Милена, Ђорђевић Љубица, Теофиловски Парапид Гордана	Савремена администрација, Београд, 2003 (или неко друго издање)	Има
	Анатомија човека глава и врат	Јовановић Славољуб, Јеличић Надежда	Савремена администрација, Београд, 2003 (или неко друго издање)	Има
Анатомија Главе и врата 2	Анатомија човека остеологија	Мијач Мирјана, Благотић Милена, Ђорђевић Љубица, Теофиловски Парапид Гордана	Савремена администрација, Београд, 2003 (или неко друго издање)	Има
	Анатомија човека глава и врат	Јовановић Славољуб, Јеличић Надежда	Савремена администрација, Београд, 2003 (или неко друго издање)	Има
Анатомија Централног нервног система	Анатомија централног нервног система	Илић Александар, Благотић Милена, Малобабић Слободан, Радоњић Видосава, Простран Милан, Тошевски Јово	Савремена администрација, Београд, 2003 (или неко друго издање)	Има
Додатна литература	Клиничка анатомија	група аутора, уредник: Милисављевић Милан	Наука, Београд, 2002.	Има
	Clinically Oriented Anatomy	Moore KL	Lippincott, Williams and Wilkins, Baltimore, 1999.	Нема
	Gray's anatomy for students	Drake RL, Vogl W, Mitchell AWM	Churchill Livingstone, 2004	Нема
	Анатомски атлас: Колор атлас Анатомије човека	McMinn	Мрљеш, Београд, 1995.	Нема
	Атлас анатомије човека	Netter	Дата статус, 2007	Нема

Сва предавања и материјал за рад у малој групи налазе се на сајту Факултета медицинских наука:

www.medf.kg.ac.rs

ПРОГРАМ

ПРВИ МОДУЛ: АНАТОМИЈА ГЛАВЕ И ВРАТА

НАСТАВНА ЈЕДИНИЦА 1 (ПРВА НЕДЕЉА):

Предавања: Остеологија лобање. Вратни кичмени пршљенови. Зглобови главе и врата.

Рад у малој групи: Остеологија лобање. Вратни кичмени пршљенови. Зглобови главе и врата.

OS FRONTALE, OS PARIETALE, OS OCCIPITALE

предавања 1 час	рад у малој групи 1 час
Општа остеологија лобање. Os frontale, parietale, occipitale	Кости лобање: <ul style="list-style-type: none">• Препознавање костију скелета главе• Уочавање и описивање остеолошких карактеристика os frontale, parietale, occipitale, os ethmoidale, sphenoidale (стране, ивице, крајци, зглобне површине)

OS ETHMOIDALE, OS SPHENOIDALE, OS TEMPORALE

предавања 2 часа	рад у малој групи 1 час
Os ethmoidale, sphenoidale, temporale	<ul style="list-style-type: none">• Уочавање и описивање остеолошких карактеристика os temporale (стране, ивице, крајци, зглобне површине)• Уочавање и описивање остеолошких карактеристика вратних кичмених пршљенова• Спојеви лобање са кичменим стубом. Art. Atlantoaxialis. (зглобне површине, везе, покрети)

ВРАТНИ КИЧМЕНИ ПРШЉЕНОВИ. ЗГЛОБОВИ ГЛАВЕ И ВРАТА.

предавања 2 часа	рад у малој групи 1 час
Вратни кичмени пршљенови. Општа синдесмологија главе и врата. Спојеви лобање са кичменим стубом. Art. Atlantoaxialis.	- Провера знања (испитивање)

НАСТАВНА ЈЕДИНИЦА 2 (ДРУГА НЕДЕЉА):

Предавања: Остеологија лица. Art. temporomandibularis. Краниофацијалне дупље.

Рад у малој групи: Остеологија лица. Art. temporomandibularis. Краниофацијалне дупље.

MAXILLA, MANDIBULA, OS PALATINUM

предавања 2 часа	рад у малој групи 1 час
Кости лица. Maxilla, mandibula, os palatinum	Кости лица: <ul style="list-style-type: none">• Уочавање и описивање остеолошких карактеристика костију лица (maxilla, mandibula, os zygomaticum, os palatinum -стране, ивице, крајци, зглобне површине)

OS ZYGOMATICUM, OS NASALE, OS LACRIMALE, VOMER, CONCHA NASALIS INFERIOR, OS HYOIDAEUM

предавања 1 час	рад у малој групи 1 час
Кости лица. Os zygomaticum, os nasale, os lacrimale, vomer, concha nasalis inferior, os hyoideum	Кости лица: <ul style="list-style-type: none">• Уочавање и описивање остеолошких карактеристика костију лица (os nasale, os lacrimale, vomer, concha nasalis inferior, os hyoideum -стране, ивице, крајци, зглобне површине)

- Описивање основних анатомских карактеристика art. temporomandibularis (злобне површине, везе, покрети)
- Описивање основних анатомских карактеристика краниофацијалних дупље

ART. TEMPOROMANDIBULARIS. КРАНИОФАЦИЈАЛНЕ ДУПЉЕ

предавања 2 часа	рад у малој групи 1 час
Art. temporomandibularis Краниофацијалне дупље	- Провера знања (испитивање)

НАСТАВНА ЈЕДИНИЦА 3 (ТРЕЋА НЕДЕЉА):

Предавања: Мишићи главе и врата. Топографски предели главе и врата. Plexus cervicalis.

Рад у малој групи: Мишићи главе и врата. Топографски предели главе и врата. Plexus cervicalis.

ПОВРШНИ И ДУБОКИ МИШИЋИ ГЛАВЕ

предавања 1 час	рад у малој групи 1 час
Површни и дубоки мишићи главе.	Површни и дубоки мишићи главе. • Идентификација и описивање мишића Мишићи предње, бочне и задње стране врата • Идентификација и описивање мишића

МИШИЋИ ПРЕДЊЕ, БОЧНЕ И ЗАДЊЕ СТРАНЕ ВРАТА

предавања 2 часа	рад у малој групи 1 час
Мишићи предње, бочне и задње стране врата	Топографски предели главе. • Површни предели • Дубоки предели Топографски предели врата. • Поделу врата на предњи (regio cervicalis anterior), стерноклеидомастоидни (regio sternocleidomastoidea), бочни (regio cervicalis lateralis) и задњи предео врата (regio cervicalis posterior) • Plexus cervicalis.

ТОПОГРАФСКИ ПРЕДЕЛИ ГЛАВЕ И ВРАТА. PLEXUS CERVICALIS

предавања 2 часа	рад у малој групи 1 час
Топографски предели главе. Топографски предели врата. Plexus cervicalis.	- Провера знања (испитивање)

НАСТАВНА ЈЕДИНИЦА 4 (ЧЕТВРТА НЕДЕЉА):

Предавања: Кранијални живци. Вегетативни ганглиони главе. Симпатикус и парасимпатикус главе и врата.

Рад у малој групи: Кранијални живци. Вегетативни ганглиони главе. Симпатикус и парасимпатикус главе и врата.

КРАНИЈАЛНИ ЖИВЦИ

предавања 4 часа	рад у малој групи 2 часа
Кранијални живци.	Кранијални живци • Идентификација и описивање места настанка, пута, односа, бочних и завршних грана и инервационог подручја

	Вегетативни ганглиони главе Симпатикус и парасимпатикус главе и врата
ВЕГЕТАТИВНИ ГАНГЛИОНИ ГЛАВЕ. СИМПАТИКУС И ПАРАСИМПАТИКУС ГЛАВЕ И ВРАТА	
предавања 1 час	рад у малој групи 1 час
Вегетативни ганглиони главе Симпатикус и парасимпатикус главе и врата.	- Провера знања (испитивање)

НАСТАВНА ЈЕДИНИЦА 5 (ПЕТА НЕДЕЉА):

Предавања: Артеријски, венски и лимфни систем главе и врата

Рад у малој групи: Артеријски, венски и лимфни систем главе и врата

АРТЕРИЈСКИ СИСТЕМ ГЛАВЕ И ВРАТА

предавања 3 часа	рад у малој групи 2 часа
Васкуларизација главе и врата. A. carotis communis A. carotis externa A. carotis interna A. subclavia	Васкуларизација главе и врата. A. carotis communis A. carotis externa A. carotis interna A. Subclavia Вене главе и врата Систем v. jugularis internaе. Систем v. jugularis externaе V.jugularis anterior, v. vertebralis, v. cervicalis profunda, v. thyroidea inferior Лимфни систем главе и врата

ВЕНСКИ И ЛИМФНИ СИСТЕМ ГЛАВЕ И ВРАТА

предавања 2 часа	рад у малој групи 1 час
Вене главе и врата Систем v.jugularis internaе. Систем v. jugularis externaе V.jugularis anterior, v. vertebralis, v. cervicalis profunda, v. thyroidea inferior Лимфни систем главе и врата	- Провера знања (испитивање)

НАСТАВНА ЈЕДИНИЦА 6 (ШЕСТА НЕДЕЉА):

Предавања: Усна дупља. Ждрело, парафарингеални и ретрофарингеални простор.

Рад у малој групи: Усна дупља. Ждрело, парафарингеални и ретрофарингеални простор.

УСНА ДУПЉА И ЊЕН САДРЖАЈ

предавања 3 часа	рад у малој групи 2 часа
Усна дупља и њен садржај.	Усна дупља и њен садржај. • Идентификација и описивање морфолошких карактеристика усне дупље (усне, образ, трем усне дупље, десни, зуби, језик, подјезични предео усне дупље, тврдо непце, меко непце, ждрелно сужење, непчани крајник, пљувачне жлезде) • Идентификација и описивање морфолошких карактеристика зуба Ждрело: • Идентификација и описивање морфолошких карактеристика ждрела (положај, границе, спољни

изглед и односи, састав зидова и подела на спратове, крвни судови и живци ждрела)
Парафарингеални и ретрофарингеални простор

ЖДРЕЛО, ПАРАФАРИНГЕАЛНИ И РЕТРОФАРИНГЕАЛНИ ПРОСТОР

предавања 2 часа	предавања 1 час
Ждрело, парафарингеални и ретрофарингеални простор	- Провера знања (испитивање)

НАСТАВНА ЈЕДИНИЦА 7 (СЕДМА НЕДЕЉА):

Предавања: Носна дупља и параназални синуси. Гркљан, штитаста и параштитаста жлезда

Рад у малој групи: Носна дупља и параназални синуси. Гркљан, штитаста и параштитаста жлезда

НОСНА ДУПЉА И ПАРАНАЗАЛНИ СИНУСИ

предавања 2 часа	рад у малој групи 1 часа
Носна дупља и параназални синуси.	Носна дупља и параназални синуси. • Идентификација и описивање морфолошких карактеристика носне дупље (зидови, отвори носне дупље, подела носне дупље, слузокожа, судови и живци) • Идентификација и описивање морфолошких карактеристика параназалних шупљина (врсте, димензије, зидови, везе са носном дупљом, ивице, слузокожа, судови и живци) Гркљан, штитаста и параштитаста жлезда • Идентификација и описивање морфолошких карактеристика гркљана (облик, положај, састав, хрскавице гркљана, спојеви и зглобови гркљанских хрскавица, мишићи гркљана, гркљанска дупља, гласне жице) • Анатомија штитасте и параштитасте жлезде

ГРКЉАН, ШТИТАСТА И ПАРАШТИТАСТА ЖЛЕЗДА

предавања 3 часа	рад у малој групи 2 час
Гркљан, штитаста и параштитаста жлезда	- Провера знања (испитивање)

НАСТАВНА ЈЕДИНИЦА 8 (ОСМА НЕДЕЉА):

Предавања: Чуло вида - омотачи очне јабучице, садржај очне јабучице. Помоћни органи ока. Сузни апарат.

Рад у малој групи: Чуло вида.

ОМОТАЧИ ОЧНЕ ЈАБУЧИЦЕ	ЧУЛО ВИДА
предавање 2 часа	рад у малој групи 1 час
Чуло вида – омотачи очне јабучице	Чуло вида • Идентификација и описивање морфолошких карактеристика чула вида (очна јабучица, облик, , састав очне јабучице: фиброзна, судовна и живчана опна очне јабучице; помоћни органи ока: мишићи очне дупље, фасцијалне творевине, масно тело, очни капци, вежњача, сузни органи)
САДРЖАЈ ОЧНЕ ЈАБУЧИЦЕ	ЧУЛО ВИДА

предавања 1 час	рад у малој групи 1 час
Чуло вида – садржај очне јабучице	<ul style="list-style-type: none"> Помоћни органи ока: мишићи очне дупље, фасцијалне творевине, масно тело, очни капци, вежњача, сузни органи
ПОМОЋНИ ОРГАНИ ОКА. СУЗНИ АПАРАТ.	ЧУЛО ВИДА
предавања 2 часа	рад у малој групи 1 час
Помоћни органи ока. Сузни апарат.	- Провера знања (испитивање)

НАСТАВНА ЈЕДИНИЦА 9 (ДЕВЕТА НЕДЕЉА):

Предавања: Чуло слуха – спољашње, средње и унутрашње ухо.

Рад у малој групи: Чуло слуха - спољашње, средње и унутрашње ухо.

СПОЉАШЊЕ УХО	ЧУЛО СЛУХА
предавање 1 час	рад у малој групи 1 час
Спољашње ухо.	<p>Чуло слуха</p> <ul style="list-style-type: none"> Идентификација и описивање морфолошких карактеристика чула слуха (спољно ухо: ушна шкољка, спољни ушни канал; бубна опна; средње ухо: бубна дупља, зидови, слушне кошчице, подела на спратове бубне дупље, судови и живци, мастоидне шупљине, слушна туба)
СРЕДЊЕ УХО	ЧУЛО СЛУХА
предавање 2 часа	рад у малој групи 1 час
Средње ухо.	<p>Чуло слуха</p> <ul style="list-style-type: none"> Идентификација и описивање морфолошких карактеристика чула слуха (унутрашње ухо: трем, пуж, полукружни каналићи, перилимфни простор, судови и живци) <p>Кранијални живци (VIII)</p>
УНУТРАШЊЕ УХО	ЧУЛО СЛУХА
предавања 2 часа	рад у малој групи 1 час
Унутрашње ухо.	- Провера знања (испитивање)

ДРУГИ МОДУЛ: АНАТОМИЈА ЦЕНТРАЛНОГ НЕРВНОГ СИСТЕМА

НАСТАВНА ЈЕДИНИЦА 10 (ДЕСЕТА НЕДЕЉА):

Предавања: Опште о централном нервном систему (ЦНС) Неурон. Синапса. Подела нервном система.

Кичмена мождина, кичмени живац

Рад у малој групи: Опште о централном нервном систему (ЦНС) Неурон. Синапса. Подела нервном система. Кичмена мождина, кичмени живац

ОПШТЕ О ЦЕНТРАЛНОМ НЕРВНОМ СИСТЕМУ (ЦНС)

предавања 3 часа	рад у малој групи 1 час
<p>Опште о централном нервном систему (ЦНС) Неурон, Астроглија, мијелинизација, функција. Синапса, трансмисија, ултраструктура. Неуроактивне субстанце ЦНС-А Неуротрансмитери: холинергички, биогени амини, Аминокиселине Неуромодулатори: пептиди и хормони, Секундарни месинџери. Општи појмови и поделе ЦНС.</p>	<p>Опште о централном нервном систему (ЦНС) Неурон. Синапса. Неуротрансмитери. Подела нервном система</p> <p>Medulla spinalis i nervus spinalis.</p> <ul style="list-style-type: none"> Идентификација и описивање морфолошких карактеристика кичмене мождине (положај, омотачи, односи, облик, дужина, проширења, стране, сегменти) Идентификација и описивање организације сиве масе кичмене мождине (стубови, рогови, ламине, моторни неурони, сензитивни неурони, аутономни вегетативни неурони) Идентификација и описивање морфолошких карактеристика кичменог живца (n. spinalis) – број кичмених живаца и њихова подела у односу на сегменте кичмене мождине, предњи и задњи корен, ganglion spinale, гране (предње, задње, комуникантне, менингеалне

КИЧМЕНА МОЖДИНА, КИЧМЕНИ ЖИВАЦ

предавања 2 часа	рад у малој групи 2 часа
Medulla spinalis i nervus spinalis.	- Провера знања (испитивање)

НАСТАВНА ЈЕДИНИЦА 11 (ЈЕДАНАЕСТА НЕДЕЉА):

Предавања: Truncus cerebri (мождано стабло): продужена мождина, мост, средњи мозак. Cerebellum (мали мозак). Ventriculus quartus (четврта мождана комора)

Рад у малој групи: Truncus cerebri (мождано стабло): продужена мождина, мост, средњи мозак. Cerebellum (мали мозак). Ventriculus quartus (четврта мождана комора).

TRUNCUS CEREBRI (МОЖДАНО СТАБЛО)

предавања 3 часа	рад у малој групи 2 часа
<p>Truncus cerebri (мождано стабло): Medulla oblongata. Pons. Mesencephalon грађа и функција</p>	<p>Truncus cerebri (мождано стабло): Medulla oblongata. Pons. Mesencephalon грађа и функција</p> <ul style="list-style-type: none"> Идентификација и описивање морфолошких карактеристика можданог стабла (truncus cerebri) – подела, стране, границе, грађа <p>Cerebellum (мали мозак), грађа и функција Ventriculus quartus (четврта мождана комора)</p> <ul style="list-style-type: none"> Идентификација и описивање морфолошких карактеристика малог мозга (делови – vermis, hemispheria cerebelli, спољашња морфологија –

вијуге, пукотине, стране, режњеви, понтоцеребеларни угао, грађа – кора, једра, бела маса)
 • Описивање функционалне поделе малог мозга (vestibulocerebellum, spinocerebellum, pontocerebellum)

CEREBELLUM. VENTRICULUS QUARTUS

предавања 2 часа	рад у малој групи 1 час
Cerebellum (мали мозак), грађа и функција Ventriculus quartus (четврта мождана комора)	- Провера знања (испитивање)

НАСТАВНА ЈЕДИНИЦА 12 (ДВАНАЕСТА НЕДЕЉА):

Предавања: Diencephalon (међумозак). Hypophysis. Ventriculus tertius (трећа мождана комора).

Рад у малој групи: Diencephalon (међумозак). Hypophysis. Ventriculus tertius (трећа мождана комора).

DIENCEPHALON (МЕЃУМОЗАК)

предавања 3 часа	рад у малој групи 2 часа
Diencephalon (Thalamus, Hypothalamus, Epithalamus, Metathalamus, Subthalamus)	Diencephalon (Thalamus, Hypothalamus, Epithalamus, Metathalamus, Subthalamus) • Једра таламуса, хипоталамуса, метаталамуса, епиталамуса, субталамуса – положај, везе, улога Hypophysis. Ventriculus tertius (трећа мождана комора)

HYPHYPHYSIS. VENTRICULUS TERTIUS

предавања 2 часа	рад у малој групи 1 час
Hypophysis. Ventriculus tertius (трећа мождана комора).	- Провера знања (испитивање)

НАСТАВНА ЈЕДИНИЦА 13 (ТРИНАЕСТА НЕДЕЉА):

Предавања: Telencephalon (велики мозак). Cortex cerebri (мождана кора), врсте кортекса. Функционална подела коре. Коморе. Спојнице мозга. Hippocampus, subiculum, gyrus dentatus. Fornix. Мождане овојнице (менинге)

Рад у малој групи: Telencephalon (велики мозак). Cortex cerebri (мождана кора), врсте кортекса.

Функционална подела коре. Коморе. Спојнице мозга. Hippocampus, subiculum, gyrus dentatus. Fornix.

Мождане овојнице (менинге)

TELENCEPHALON (ВЕЛИКИ МОЗАК)	TELENCEPHALON (ВЕЛИКИ МОЗАК)
предавања 4 часа	рад у малој групи 2 часа
Telencephalon (велики мозак) Cortex cerebri (мождана кора), врсте кортекса, Функционална подела коре Задњи паријетални кортекс Префронтални кортекс Коморе Мождане овојнице (менинге)	Telencephalon (велики мозак) Cortex cerebri (мождана кора), врсте кортекса • Идентификација и описивање морфолошких карактеристика хемисфера великог мозга (стране, жлебови и вијуге коре великог мозга, режњеви – чеони, темени, потиљачни, слепоочни, острво) • Идентификација и описивање карактеристика можданих овојница (meninges – dura mater, arachnoidea, pia mater) Мождане коморе. Функционална подела коре • Идентификација и описивање граница функционалних зона коре великог мозга (сензорна

	поља – примарна и секундарна, моторна поља – примарно, премоторно, моторно говорно, фронтално очно, асоцијативна подручја коре)
	Спојнице мозга • Идентификација и описивање комисуралних путева великог мозга
HIPPOCAMPUS, SUBICULUM, GYRUS DENTATUS	ФУНКЦИОНАЛНА ПОДЕЛА КОРЕ
предавања 1 час	рад у малој групи 1 час
Спојнице мозга Hippocampus, subiculum, gyrus dentatus Fornix,	- Провера знања (испитивање)

НАСТАВНА ЈЕДИНИЦА 14 (ЧЕТРНАЕСТА НЕДЕЉА):

Предавања: Субкортикалне сиве масе, nc. accumbens, striatum, claustrum Corpus amygdaloideum, Extended amygdala, stria terminalis, септална једра, једра базалног теленцефалона. Лимбичке структуре и везе. Емоционални, когнитивни и меморички системи мозга. Полни диморфизам мозга
Рад у малој групи: Субкортикалне сиве масе, nc. accumbens, striatum, claustrum Corpus amygdaloideum, Extended amygdala, stria terminalis, септална једра, једра базалног теленцефалона. Екстрапирамидални моторни систем.

СУБКОРТИКАЛНЕ СИВЕ МАСЕ	СУБКОРТИКАЛНЕ СИВЕ МАСЕ
предавања 2 часа	рад у малој групи 1 час
Субкортикалне сиве масе, striatum, claustrum, септална једра, једра базалног теленцефалона	Субкортикалне сиве масе, striatum, claustrum, септална једра, једра базалног теленцефалона Екстрапирамидални моторни систем
CORPUS AMYGDALOIDEUM	CORPUS AMYGDALOIDEUM
предавања 1 час	рад у малој групи 1 час
Corpus amygdaloideum Extended amygdala, stria terminalis Nc. accumbens	Corpus amygdaloideum Extended amygdala, stria terminalis Nc. accumbens Полни диморфизам мозга
ЛИМБИЧКЕ СТРУКТУРЕ	ЕКСТРАПИРАМИДАЛНИ МОТОРНИ СИСТЕМ
предавања 2 часа	рад у малој групи 1 час
Лимбичке структуре и везе Емоционални системи мозга Когнитивни и меморички системи мозга Полни диморфизам мозга	- Провера знања (испитивање)

НАСТАВНА ЈЕДИНИЦА 15 (ПЕТНАЕСТА НЕДЕЉА):

Предавања: Моторни путеви. Сензитивни путеви. Сензоријелни путеви. Capsula interna, Capsula externa, Capsula extrema. Крвни судови мозга
Рад у малој групи: Моторни путеви. Сензитивни путеви. Сензоријелни путеви. Capsula interna, Capsula externa, Capsula extrema.

МОТОРНИ И СЕНЗИТИВНИ ПУТЕВИ

предавања 2 часа	рад у малој групи 1 час
Моторни путеви. Capsula interna, Capsula externa, Capsula extrema. Сензитивни путеви	Моторни путеви. Capsula interna, Capsula externa, Capsula extrema. Сензитивни путеви

СЕНЗОРИЈЕЛНИ ПУТЕВИ

предавања 2 часа	рад у малој групи 1 час
Оптички пут , Аудитивни пут Густативни пут, Мирисни пут	Оптички пут, Аудитивни пут Густативни пут, Мирисни пут

КРВНИ СУДОВИ МОЗГА

предавања 1 час	рад у малој групи 1 час
Крвни судови мозга	- Провера знања (испитивање)

РАСПОРЕД ПРЕДАВАЊА

ВЕЛИКА САЛА (С3)

ПОНЕДЕЉАК

13:15 – 17:00

РАСПОРЕД ВЕЖБИ

**ДИСЕКЦИОНА САЛА 1
(С7)**

ПОНЕДЕЉАК

17:30 – 19:45

V група

УТОРАК

08:00 – 10:15

III група

10:15 – 12:30

I група

**ДИСЕКЦИОНА САЛА 2
(С8)**

ПОНЕДЕЉАК

17:30 – 19:45

VI група

УТОРАК

08:00 – 10:15

IV група

10:15 – 12:30

II група

[Распоред наставе](#)

РАСПОРЕД НАСТАВЕ ЗА ПРЕДМЕТ АНАТОМИЈА 2

модул	недеља	тип	назив методске јединице	наставник
1	1	П	Остеологија лобање. Вратни кичмени пршљенови. Зглобови главе и врата.	проф. др Предраг Саздановић
1	1	В	Остеологија лобање. Вратни кичмени пршљенови. Зглобови главе и врата.	проф. др Маја Вуловић проф. др Ивана Живановић-Мачужић проф. др Дејан Јеремић проф. др Предраг Саздановић проф. др Добривоје Стојадиновић доц. др Милош Степовић асс. др Кристијан Јовановић др Марија Ковачевић-Димитријевић др Ивона Маринковић др Симонида Делић др Меланија Тепавчевић др Милица Димитријевић
1	1			
1	2	П	Остеологија лица. Art. temporomandibularis. Краниофацијалне дупље.	проф. др Добривоје Стојадиновић
1	2	В	Остеологија лица. Art. temporomandibularis. Краниофацијалне дупље.	проф. др Маја Вуловић проф. др Ивана Живановић-Мачужић проф. др Дејан Јеремић проф. др Предраг Саздановић проф. др Добривоје Стојадиновић доц. др Милош Степовић асс. др Кристијан Јовановић др Марија Ковачевић-Димитријевић др Ивона Маринковић др Симонида Делић др Меланија Тепавчевић др Милица Димитријевић
1	2			
1	3	П	Мишићи главе и врата. Топографски предели главе и врата. Plexus cervicalis.	проф. др Дејан Јеремић
1	3	В	Мишићи главе и врата. Топографски предели главе и врата. Plexus cervicalis.	проф. др Маја Вуловић проф. др Ивана Живановић-Мачужић

РАСПОРЕД НАСТАВЕ ЗА ПРЕДМЕТ АНАТОМИЈА 2

модул	недеља	тип	назив методске јединице	наставник
1	3			проф. др Дејан Јеремић проф. др Предраг Саздановић проф. др Добривоје Стојадиновић доц. др Милош Степовић асс. др Кристијан Јовановић др Марија Ковачевић-Димитријевић др Ивона Маринковић др Симонида Делић др Меланија Тепавчевић др Милица Димитријевић
1	4	П	Кранијални живци. Вегетативни ганглиони главе. Симпатикус и парасимпатикус главе и врата.	проф. др Ивана Живановић-Мачужић
1	4	В	Кранијални живци. Вегетативни ганглиони главе. Симпатикус и парасимпатикус главе и врата.	проф. др Маја Вуловић проф. др Ивана Живановић-Мачужић проф. др Дејан Јеремић проф. др Предраг Саздановић проф. др Добривоје Стојадиновић доц. др Милош Степовић асс. др Кристијан Јовановић др Марија Ковачевић-Димитријевић др Ивона Маринковић др Симонида Делић др Меланија Тепавчевић др Милица Димитријевић
1	4			
1	5	П	Артеријски, венски и лимфни систем главе и врата	проф. др Дејан Јеремић
1	5	В	Артеријски, венски и лимфни систем главе и врата	проф. др Маја Вуловић проф. др Ивана Живановић-Мачужић

РАСПОРЕД НАСТАВЕ ЗА ПРЕДМЕТ АНАТОМИЈА 2

модул	недеља	тип	назив методске јединице	наставник
1	5	В		проф. др Дејан Јеремић проф. др Предраг Саздановић проф. др Добривоје Стојадиновић доц. др Милош Степовић асс. др Кристијан Јовановић др Марија Ковачевић-Димитријевић др Ивона Маринковић др Симонида Делић др Меланија Тепавчевић др Милица Димитријевић
1	6	П	Усна дупља. Ждрело. Парафарингеални и ретрофарингеални простор.	проф. др Маја Вуловић
1	6	В	Усна дупља. Ждрело. Парафарингеални и ретрофарингеални простор.	проф. др Маја Вуловић проф. др Ивана Живановић-Мачужић проф. др Дејан Јеремић проф. др Предраг Саздановић проф. др Добривоје Стојадиновић доц. др Милош Степовић асс. др Кристијан Јовановић др Марија Ковачевић-Димитријевић др Ивона Маринковић др Симонида Делић др Меланија Тепавчевић др Милица Димитријевић
1	6			
1	7	П	Носна дупља и параназални синуси. Гркљан, штитаста и параштитаста жлезда	доц. др Милош Степовић
1	7	В	Носна дупља и параназални синуси. Гркљан, штитаста и параштитаста жлезда	проф. др Маја Вуловић проф. др Ивана Живановић-Мачужић

РАСПОРЕД НАСТАВЕ ЗА ПРЕДМЕТ АНАТОМИЈА 2

модул	недеља	тип	назив методске јединице	наставник
1	7	В		проф. др Дејан Јеремић проф. др Предраг Саздановић проф. др Добривоје Стојадиновић доц. др Милош Степовић асс. др Кристијан Јовановић др Марија Ковачевић-Димитријевић др Ивона Маринковић др Симонида Делић др Меланија Тепавчевић др Милица Димитријевић
1	8	П	Чуло вида.	проф. др Предраг Саздановић
1	8	В	Чуло вида.	проф. др Маја Вуловић проф. др Ивана Живановић-Мачужић проф. др Дејан Јеремић проф. др Предраг Саздановић проф. др Добривоје Стојадиновић доц. др Милош Степовић асс. др Кристијан Јовановић др Марија Ковачевић-Димитријевић др Ивона Маринковић др Симонида Делић др Меланија Тепавчевић др Милица Димитријевић
1	8	В		
1	9	П	Чуло слуха	проф. др Дејан Јеремић
1	9	В	Чуло слуха	проф. др Маја Вуловић проф. др Ивана Живановић-Мачужић

РАСПОРЕД НАСТАВЕ ЗА ПРЕДМЕТ АНАТОМИЈА 2

модул	недеља	тип	назив методске јединице	наставник
1	9			проф. др Дејан Јеремић проф. др Предраг Саздановић проф. др Добривоје Стојадиновић доц. др Милош Степовић асс. др Кристијан Јовановић др Марија Ковачевић-Димитријевић др Ивона Маринковић др Симонида Делић др Меланија Тепавчевић др Милица Димитријевић
		ЗТМ	ЗАВРШНИ ТЕСТ МОДУЛА 1	
2	10	П	Опште о централном нервном систему (ЦНС) Неурон. Синапса. Неуротрансмитери.Подела нервног система.Кичмена мождина, кичмени живац.	проф. др Ивана Живановић-Мачужић
2	10	В	Опште о централном нервном систему (ЦНС) Неурон. Синапса. Неуротрансмитери.Подела нервног система.Кичмена мождина, кичмени живац.	проф. др Маја Вуловић проф. др Ивана Живановић-Мачужић проф. др Дејан Јеремић проф. др Предраг Саздановић проф. др Добривоје Стојадиновић доц. др Милош Степовић асс. Кристијан Јовановић др Марија Ковачевић-Димитријевић др Ивона Маринковић др Симонида Делић др Меланија Тепавчевић др Милица Димитријевић
2	10			
2	11	П	Truncus cerebri (мождано стабло): продужена мождина, мост, средњи мозак. Cerebellum (мали мозак). Ventriculus quartus (четврта мождана комора).	проф. др Добривоје Стојадиновић
2	11	В	Truncus cerebri (мождано стабло): продужена мождина, мост, средњи мозак. Cerebellum (мали мозак).	проф. др Маја Вуловић проф. др Ивана Живановић-Мачужић

РАСПОРЕД НАСТАВЕ ЗА ПРЕДМЕТ АНАТОМИЈА 2

модул	недеља	тип	назив методске јединице	наставник
2	11		Ventriculus quartus (четврта možдана комора).	проф. др Дејан Јеремић проф. др Предраг Саздановић проф. др Добривоје Стојадиновић доц. др Милош Степовић асс. Кристијан Јовановић др Марија Ковачевић-Димитријевић др Ивона Маринковић др Симонида Делић др Меланија Тепавчевић др Милица Димитријевић
2	12	П	Diencephalon (међумозак). Нурорhysis. Ventriculus tertius (трећа možдана комора).	проф. др Предраг Саздановић
2	12	В	Diencephalon (међумозак). Нурорhysis. Ventriculus tertius (трећа možдана комора).	проф. др Маја Вуловић проф. др Ивана Живановић-Мачужић проф. др Дејан Јеремић проф. др Предраг Саздановић проф. др Добривоје Стојадиновић доц. др Милош Степовић асс. Кристијан Јовановић др Марија Ковачевић-Димитријевић др Ивона Маринковић др Симонида Делић др Меланија Тепавчевић др Милица Димитријевић
2	12			
2	13	П	Telencephalon. Cortex cerebri. Врсте кортекса. Функционална подела коре. Спојнице мозга. Хипокампална формација. Fornix. Мождане коморе. Мождане овојнице (менинге).	проф. др Маја Вуловић
2	13	В		проф. др Маја Вуловић проф. др Ивана Живановић-Мачужић

РАСПОРЕД НАСТАВЕ ЗА ПРЕДМЕТ АНАТОМИЈА 2

модул	недеља	тип	назив методске јединице	наставник
2	13		Telencephalon. Cortex cerebri. Врсте кортекса. Функционална подела коре. Спојнице мозга. Хипокампадна формација. Fornix. Мождане коморе. Мождане овојнице (менинге).	проф. др Дејан Јеремић проф. др Предраг Саздановић проф. др Добривоје Стојадиновић доц. др Милош Степовић асс. Кристијан Јовановић др Марија Ковачевић-Димитријевић др Ивона Маринковић др Симонида Делић др Меланија Тепавчевић др Милица Димитријевић
2	14	П	Субкортикалне сиве масе, striatum, claustrum. Септална једра, једра базалног теленцефалона. Corpus amygdaloideum. Nc. accumbens. Лимбичке структуре и везе. Емоционални, когнитивни и меморички системи мозга. Екстрапирамидални моторни систем. Полни диморфизам мозга	проф. др Ивана Живановић-Мачужић
2	14	В	Субкортикалне сиве масе, striatum, claustrum. Септална једра, једра базалног теленцефалона. Corpus amygdaloideum, Nc. accumbens. Лимбичке структуре и везе. Екстрапирамидални моторни систем. Полни диморфизам мозга	проф. др Маја Вуловић проф. др Ивана Живановић-Мачужић проф. др Дејан Јеремић проф. др Предраг Саздановић проф. др Добривоје Стојадиновић доц. др Милош Степовић асс. Кристијан Јовановић др Марија Ковачевић-Димитријевић др Ивона Маринковић др Симонида Делић др Меланија Тепавчевић др Милица Димитријевић
2	14			
2	15	П	Моторни путеви. Сензитивни путеви. Сензоријелни путеви. Capsula interna, Capsula externa, Capsula extrema. Крвни судови мозга.	проф. др Добривоје Стојадиновић
2	15	В	Моторни путеви. Сензитивни путеви. Сензоријелни путеви. Capsula interna, Capsula externa, Capsula extrema.	проф. др Маја Вуловић проф. др Ивана Живановић-Мачужић

РАСПОРЕД НАСТАВЕ ЗА ПРЕДМЕТ АНАТОМИЈА 2

модул	недеља	тип	назив методске јединице	наставник
2	15			проф. др Дејан Јеремић проф. др Предраг Саздановић проф. др Добривоје Стојадиновић доц. др Милош Степовић асс. Кристијан Јовановић др Марија Ковачевић-Димитријевић др Ивона Маринковић др Симонида Делић др Меланија Тепавчевић др Милица Димитријевић
		ЗТМ	ЗАВРШНИ ТЕСТ МОДУЛА 2	
		И	ИСПИТ (јунски рок)	

Комисије за полагање усменог испита:

Комисија 1:

1. проф. др Ивана Живановић-Мачужић, председник испитне комисије
2. проф. др Дејан Јеремић, члан
3. проф. др Маја Вуловић, члан

проф. др Предраг Саздановић, резервни члан
проф. др Добривоје Стојадиновић, резервни члан

Комисија 2:

1. проф. др Маја Вуловић, председник испитне комисије
2. проф. др Предраг Саздановић, члан
3. проф. др Добривоје Стојадиновић, члан

проф. др Ивана Живановић-Мачужић, резервни члан
проф. др Дејан Јеремић, резервни члан

АНАТОМИЈА 2

ИСПИТНА ПИТАЊА

ОСТЕОЛОГИЈА ЛОБАЊЕ И ЛИЦА

1. Os frontale (Чеона кост)
2. Os sphenoidale (Клинаста кост)
3. Os ethmoidale (Ситаста кост)
4. Os occipitale (Потилјачна кост)
5. Os temporale (Темпорална кост)
6. Кости лица,
7. Maxilla (Горња вилица)
8. Mandibula (Доња вилица)
9. Os palatinum (Непчана кост)
10. Os zygomaticum (Зигоматична кост)
11. Os lacrimale (Сузна кост)
12. Os nasale (Носна кост)
13. Vomer (Раласта кост)
14. Concha nasalis inferior (Доња носна шкољка)
15. Os hyoideum (Подјезична кост)
16. Носна дупља
17. Очна дупља
18. Fossa infratemporalis (Инфратемпорална јама), зидови и садржај
19. Fossa pterygopalatina (Птеригопалатинска јама), зидови и садржај
20. Fissura orbitalis superior
21. Fissura orbitalis inferior
22. Canalis palatinus major
23. Canalis opticus
24. Canalis pterygoideus
25. Отвори базе лобање
26. Лобањске јаме
27. Пирамида (pars petrosa) темпоралне кости
28. Vertebrae cervicales (вратни пршљенови)

ГЛАВА И ВРАТ

1. Art. temporomandibularis
2. Зглобови главе са вратом
3. Горњи зглоб главе или атлантоокципитални зглоб (articulatio atlantooccipitalis)
4. Доњи зглоб главе или зглоб између 1. и 2. вратног пршљена
5. Средишњи атлантооксијални зглоб (articulatio atlantoaxialis mediana)
6. Бочни атлантооксијални зглоб (articulatio atlantoaxialis lateralis)
7. Везивни спој између потилјачне кости и 2. вратног пршљена
8. Задња вратна веза (lig. nuchae)
9. Површински или поткожни мишићи главе
10. Мишић свода лобање (m. epicranius)
11. Потилјачно-чеони мишић (m. occipitofrontalis)
12. Апонеуроza свода лобање (galea aponeurotica)
13. Мишићи спољашњег уха
14. Мишићи очних капака и обрве
15. Кружни мишић ока (m. orbicularis oculi)
16. Мишић набирач обрве (m. corrugator supercilli)
17. Мишић обарач обрве (m. depressor supercilli)
18. Мишићи спољашњег носа
19. Танки мишић (m. processus)
20. Носни мишић (m. nasalis)
21. Мишић обарач преграде (m. depressor septi)
22. Мишићи усана, образа и браде
23. Кружни мишић усана (m. orbicularis oris)
24. Мишић обарач усног угла (m. depressor anguli oris)
25. Попречни мишић браде (m. transversus menti)
26. Мишић смеха (m. risorius)
27. Велики јабучни мишић (m. zygomaticus major)
28. Мали јабучни мишић (m. zygomaticus minor)

29. Мишић подизач горње усне (m. levator labii superioris)
30. Мишић подизач горње усне и носног крилца (m. levator labii superioris alaeque nasi)
31. Мишић обарач доње усне (m. depressor labii inferioris)
32. Мишић подизач усног угла (m. levator anguli oris)
33. Образни мишић (m. buccinator)
34. Брадни мишић (m. mentalis)
35. Дубоки или мастикаторни мишићи главе
36. Масетерични мишић (m. masseter)
37. Слепоочни мишић (m. temporalis)
38. Спољашњи криласти мишић (m. pterygoideus lateralis)
39. Унутрашњи криласти мишић (m. pterygoideus medialis)
40. Мишићи предње стране врата
41. Мишићи поткожног слоја предње стране врата
42. Platysma
43. Мишићи поткожног и површинског слоја предње стране врата
44. Стерноклеидомастоидни мишић (m. sternocleidomastoideus)
45. Мишићи средњег слоја предње стране врата
46. Натхиоидни мишићи (mm. suprachyoidei)
47. Двотрбушни мишић (m. digastricus)
48. Силохиоидни мишић (m. stylohyoideus)
49. Милохиоидни мишић (m. mylohyoideus)
50. Гениохиоидни мишић (m. geniohyoideus)
51. Подхиоидни мишићи (mm. Infrahyoidei)
52. Стернохиоидни мишић (m. sternohyoideus)
53. Омохиоидни мишић (m. omohyoideus)
54. Стернотиroidни мишић (m. sternothyroideus)
55. Тирохиоидни мишић (m. thyrihyoideus)
56. Мишићи дубоког слоја предње стране врата
57. Преткичмени мишићи
58. Скаленски мишићи
59. Предњи и задњи скаленски отвор
60. Мишићи првог или површинског слоја задње стране врата
61. Мишићи другог слоја задње стране врата
62. Мишићи трећег слоја задње стране врата
63. Мишићи четвртог или дубоког слоја задње стране врата
64. Подвилични или субмандибуларни простор
65. Заједничка каротидна артерија (a. carotis communis)
66. Спољашња каротидна артерија (a. carotis externa)
67. Бочне гране спољашње каротидне артерије
68. Горња штитна артерија (a. thyroidea superior)
69. Језична артерија (a. lingualis)
70. Артерија лица (a. facialis)
71. Усходна ждрелна артерија (a. pharyngea ascendens)
72. Потилјачна артерија (a. occipitalis)
73. Задња ушна артерија (a. auricularis posterior)
74. Завршне гране спољашње каротидне артерије
75. Површинска слепоочна артерија (a. temporalis superficialis)
76. Вилична артерија (a. maxillaris)
77. Бочне гране виличног дела a. maxillaris
78. Бочне гране птеригоидног дела a. maxillaris
79. Бочне гране птеригопалатинског дела a. maxillaris
80. Завршна грана a. maxillaris
81. Унутрашња каротидна артерија (a. carotis interna)
82. Офталмична артерија (a. ophtalmica)
83. Бочне и завршне гране a. carotis internae
84. A. subclavia
85. Бочне и завршне гране a. subclaviae
86. Кичмена артерија (a. vertebralis)
87. A. basilaris
88. Стабло унутрашње југуларне вене (v. jugularis interna)
89. Почетне гране унутрашње југуларне вене (v. jugularis interna)
90. Синуси тврде можданице (sinus durae matris)
91. Кавернозни синус (sinus cavernosus)
92. Доводни синуси групе кавернозног синуса
93. Одводни синуси групе кавернозног синуса

94. Ушће синуса (*confluens sinuum*)
95. Доводни синуси групе ушћа синуса
96. Одводни синуси групе ушћа синуса
97. Венске притоке синуса тврде
можданице
98. Вене очне дупље
99. Бочне притоке унутрашње
југуларне вене
100. Ждрелне вене (*venae pharyngeae*)
101. Вена лица (*v. facialis*)
102. Задвична вена (*v. retromandibularis*)
103. Језична вена (*v. lingualis*)
104. Горња и средње штитне вене (*v. thyroidea superior et mediae*)
105. Поткључна вена (*v. subclavia*)
106. Систем спољашње југуларне вене
(*v. jugularis externa*)
107. Виличне вене (*vv. maxillares*)
108. Лимфне жлезде главе
109. Лимфне жлезде врата
110. Лимфни судови главе и врата
111. Живци главе и врата
112. Мирисни живци (*nn. olfactorii*)
113. Видни или оптички живац (*n. opticus*)
114. Живац покретач ока (*n. oculomotorius*)
115. Трохлеарни живац (*n. trochlearis*)
116. Трограни или тригеминални живац
(*n. trigeminus*)
117. Офталмични живац (*n. opthalmicus-V1*)
118. Цилијарни ганглион (*ganglion ciliare*)
119. *Nn. ciliares breves*
120. Горњовилични живац (*n. maxillaris-V2*)
121. Птеригопалатински ганглион
(*ganglion pterygopalatinum*)
122. Доњовилични живац (*n. mandibularis-V3*)
123. Вегетативни ганглиони
доњовиличног живца
124. *Ganglion oticum*
125. *Ganglion submandibulare*
126. Живац одводицац (*n. abducens*)
127. Живац лица или фацијални живац
(*n. facialis*)
128. Тречно-пужни живац (*n. vestibulocochlearis*)
129. Језично-ждрелни или
глософарингеални живац (*n. glossopharyngeus*)
130. Живац луталац (*n. vagus*)
131. Помоћни живац (*n. accessorius*)
132. Подјезични или хипоглосни живац
(*n. hypoglossus*)
133. *N. petrosus major*
134. *Chorda tympani*
135. *N. tympanicus*
136. *Plexus tympanicus*
137. *N. petrosus minor*
138. *N. lingualis*
139. *N. alveolaris inferior*
140. *N. auriculotemporalis*
141. *N. nasociliaris*
142. *N. maxillaris – бочне grane*
143. *N. infraorbitalis*
144. Сензитивни ганглиони кранијалних
нерава
145. Сензитивна инервација лица
146. Вратни сплет (*plexus cervicalis*)
147. Задње гране вратних живаца (*rami dorsales nn. sevicium*)
148. Вратни део симпатичког стабла
149. Гране вратног симпатикуса
150. Гране горњег вратног ганглиона
151. Унутрашњи каротидни сплет
(*plexus caroticus internus*)
152. Гране средњег вратног ганглиона
153. Гране вратно-грудног или
звездастог ганглион
154. Парасимпатичке гране кранијалних
нерава
155. Усна дупља (*cavum oris*)
156. Предворје усне дупље (*vestibulum oris*)
157. Усне (*labia oris*)
158. Образ (*bucca*)
159. Крвни судови и живци десни
(*gingivae*)
160. Крвни судови и живци зуба
161. Права усна дупља (*cavum oris proprium*)
162. Тврдо непце (*palatum durum*)
163. Меко непце (*palatum molle*)
164. Језик (*lingua*) - опис, састав
165. Мишићи језика
166. Судови и живци језика
167. Подјезични предео (*regio sublingualis*)
168. Пљувачне и усне жлезде (*glandulae oris*)
169. Подјезична пљувачна жлезда
(*glandula sublingualis*)
170. Повилична пљувачна жлезда
(*glandula submandibularis*)
171. Доушна или паротидна жлезда
(*glandula parotis*)
172. Ждрелно сужење (*isthmus faucium*)
173. Ждрело (*pharynx*) - опис и односи

174. Ждрелна дупља (*savum pharyngis*)
175. Waldeyer-ов лимфатични прстен
176. Састав ждрела
177. Мишићни слој ждрела (*tunica muscularis pharyngis*)
178. Мишићи констриктори ждрела
179. Мишићи подизачи ждрела
180. Крвни судови и живци ждрела
181. Спољашњи нос (*nasus externus*)
182. Носна дупља (*savum nasi*) – зидови и односи носне дупље
183. Носни ходници, дренарање параназалних шупљина
184. Слузокожа носа (*tunica mucosa nasi*)
185. Крвни судови и живци носне дупље
186. Чеони синус (*sinus frontalis*)
187. Етмоидални синус (*sinus ethmoidales*)
188. Вилични синус (*sinus maxillaris*)
189. Сфеноидни синус (*sinus sphenoidalis*)
190. Гркљан (*larynx*) - опис и односи гркљана
191. Хрскавице гркљана (*cartilagine laryngis*)
192. Спојеве гркљанских хрскавица
193. Мишићи гркљана (*musculi laryngis*)
194. Грађа гркљана
195. *Aditus laryngis*
196. *Plicae vocales*
197. Крвни судови и живци гркљана
198. Очна јабучица (*bulbus oculi*)
199. Омотачи очне јабучице
200. Спољашња или фиброзна опна очне јабучице (*tunica fibrosa bulbi*)
201. Рожњача (*cornea*)
202. Беоњача (*sclera*)
203. Средња или судовна опна очне јабучице (*tunica vasculosa bulbi*)
204. Дужица (*iris*)
205. Цилијарно тело (*corpus ciliare*)
206. Судовњача (*choroidea*)
207. Судови, живци средње или судовне опне очне јабучице
208. Унутрашња опна очне јабучице (*tunica interna bulbi*)
209. Пигментни слој (*stratum pigmenti*) унутршње опне очне јабучице
210. Мрежњача или ретина (*retina*)
211. Видни или оптички део мрежњаче (*pars optica retinae*)
212. *Macula lutea*
213. *Discus n. optici*
214. Крвни судови мрежњаче (*vasa sanguinea retinae*)
215. Садржај очне јабучице
216. Предња комора очне јабучице (*camera anterior bulbi*)
217. Задња комора очне јабучице (*camera posterior bulbi*)
218. Очна водица (*humor aquosus*)
219. Сочиво (*lens*)
220. Стакласто тело (*corpus vitreum*)
221. Помоћни органи ока (*organa oculi accessoria*)
222. Мишићи очне јабучице (*musculi bulbi*)
223. Прави мишићи очне јабучице
224. Коси мишићи очне јабучице
225. Очни капци (*palpebrae*)
226. Вежњача (*tunica conjunctiva*)
227. Сузни апарат (*apparatus lacrimalis*)
228. Одводни органи суза
229. Орган слуха и равнотеже (*organum vestibulocochleare*)
230. Спољашње ухо (*auris externa*)
231. Бубна опна (*membrana tympani*)
232. Средње ухо (*auris media*)
233. Бубна дупља (*savum tympani*)
234. Зидови бубне дупље
235. Слушне кошчице (*ossicula auditus*)
236. Судови и живци бубне дупље
237. Еустахијева слушна труба (*tuba auditiva*)
238. Мастоидна пећина (*antrum mastoideum*)
239. Унутрашње ухо (*auris interna*)
240. Коштани лабиринт (*labyrinthus osseus*)
241. Коштани пуж (*cochlea*)
242. Трем (*vestibulum*)
243. Коштани полукружни канали (*canales semicircularesossei*)
244. Опнасти лабиринт (*labyrinthus membranaceus*)
245. Опнасти пуж (*ductus cochlearis*)
246. Опнасти полукружни канали (*ductus semicirculares*)
247. Мешиница (*utricleus*) и мешинично-кесични канал (*ductus utriculosaccularis*)
248. Кесица (*sacculus*) и спојни канал (*ductus reuniens*)
249. Ендолимфни канал (*ductus endolymphaticus*) и ендолимфна кесица (*saccus endolymphaticus*)
250. Перилимфни простор (*spatium perilymphaticum*)
251. Судови и живци унутрашњег уха
252. Топографски предели лица (*regiones faciei*)

253. Брадни предео (regio mentalis)
254. Образни предео (regio buccalis)
255. Паротидеомасетерични предео (regio parotideomasseterica)
256. Паротидни предео
257. Паротидна ложа
258. Масетерични предео
259. Подслепоочни или инфратемпорални предео (regio infratemporalis)
260. Парафарингеални простор
261. Престилоидни простор (spatium prestyloideum)
262. Ретростилоидни простор (spatium retrostyloideum)
263. Стилиодна пречага
264. Ретрофарингеални простор
265. Топографски предели врата
266. Предњи предео врата (regio colli anterior)
267. Подвилични троугао (trigonum submandibulare)
268. Каротидни троугао (trigonum caroticum)
269. Стерноклеидомастоидни предео (regio sternocleidomastoidea)

ЦНС

1. Подела нервног система
2. Кичмена мождина (medulla spinalis) - спољашња морфологија
3. Сива маса кичмене мождине
4. Бела маса кичмене мождине
5. Кичмени живац (n. spinalis)
6. Артеријски крвни судови кичмене мождине
7. Омотачи кичмене мождине (meninges spinales)
8. Подела и границе možданог стабла (truncus cerebri)
9. Продужена мождина (medulla oblongata)
10. Možдани мост (pons)
11. Средњи мозак (mesencephalon)
12. Вентрална страна možданог стабла
13. Бочне стране možданог стабла
14. Дорзална страна možданог стабла
15. Ромбаста јама
16. Кровна плочица (tectum mesencephalicum)
17. Сива маса možданог стабла
18. Моторна једра možданих живаца
19. Сензитивна једра možданих живаца
20. Једро дванаестог možданог живца (n. hypoglossus)

21. Једра једанаестог možданог живца (n. accessorius)
22. Једра десетог možданог живца (n. vagus)
23. Једра деветог možданог живца (n. glossopharyngeus)
24. Једра осмог možданог живца (n. vestibulocochlearis)
25. Једра кохлеарног живца (n. cochlearis)
26. Једра вестибуларног живца (n. vestibularis)
27. Једра седмог možданог живца (n. facialis)
28. Једра шестог možданог живца (n. abducens)
29. Једра петог možданог живца (n. trigeminus)
30. Једра четвртог možданог живца (n. trochlearis)
31. Једра трећег možданог живца (n. oculomotorius)
32. Рефлекси зенице на светлост
33. Nc. ruber
34. Релејна једра možданог стабла
35. Релејна једра продужене мождине
36. Релејна једра možданог моста
37. Релејна једра средњег мозга
38. Црна маса (substantia nigra)
39. Претектално подручје (area pretektalis)
40. Ретикуларна формација možданог стабла
41. Fasciculus longitudinalis medialis
42. Мали мозак (cerebellum)
43. Спољашња морфологија малог мозга
44. Понтоцеребеларни угао (angulus pontocerebellaris)
45. Кора малог мозга (cortex cerebelli)
46. Једра малог мозга
47. Функционална подела малог мозга
48. Путеви малог мозга
49. Tractus spinocerebellaris posterior (Flechsig)
50. Tractus cuneocerebellaris
51. Tr. spinocerebellaris anterior (Gowers)
52. Четврта možдана комора (ventriculus IV)
53. Међумозак (diensephalon) – делови, границе
54. Трећа možдана комора (ventriculus III)
55. Thalamus
56. Једра таламуса

57. Предња група једара таламуса
58. Латерална група једара таламуса
59. Вентролатерална група једара таламуса
60. Дорзолатерална група једара таламуса
61. Медијална група једара таламуса
62. Задња група једара таламуса
63. Интраламинарна једра таламуса
64. Ретикуларно једро таламуса
65. Metathalamus
66. Corpus geniculatum laterale
67. Corpus geniculatum mediale
68. Epithalamus
69. Subthalamus
70. Hypothalamus
71. Једра хипоталамуса
72. Предњи предео (regio hypothalamica anterior)
73. Преоптичка група једара унутар regio hypothalamica anterior
74. Супраоптичка група једара унутар regio hypothalamica anterior
75. Тубероинфундибуларни предео (regio tuberoinfundibularis)
76. Задњи хипоталамични предео (regio hypothalamica posterior)
77. Латерални хипоталамични предео (regio hypothalamica lateralis)
78. Хипофиза (glandula pituitaria)
79. Васкуларизација хипофизе
80. Pedunculi thalami
81. Fasciculus longitudinalis dorsalis (Schutz)
82. Tractus tegmentalis centralis
83. Велики мозак (telencephalon s.cerebrum)
84. Мождана кора (cortex cerebri)
85. Чеони режањ (lobus frontalis) великог мозга
86. Темени режањ (lobus parietalis) великог мозга
87. Потилјачни режањ (lobus occipitalis) великог мозга
88. Слепоочни режањ (lobus temporalis) великог мозга
89. Острво (insula)
90. Грађа мождане коре
91. Функционалне зоне коре великог мозга
92. Сензорна поља коре великог мозга
93. Моторна поља коре великог мозга
94. Асоцијативна поља коре великог мозга
95. Лимбички систем
96. Лимбичка кора
97. Медијална област лимбичке коре
98. Базолатерална област лимбичке коре
99. Везе лимбичке коре
100. Супкортикална лимбичка једра
101. Амигдалоидни комплекс једара (corpus amygdaloideum)
102. Базални теленцефалон
103. Regio septalis
104. Супкортикалне сиве масе (базалне ганглије - nuclei basales))
105. Пругасто тело (corpus striatum)
106. Nucleus caudatus
107. Nucleus lentiformis
108. Бедем (claustrum)
109. Nucleus accumbens
110. Centrum semiovale
111. Мождане чауре (capsulae)
112. Capsula extrema
113. Capsula externa
114. Capsula interna)
115. Corpus callosum
116. Comissura cerebri anterior
117. Comissura fornicis s. comissura hippocampi
118. Бочна мождана комора (ventriculus lateralis)
119. Путеви централног нервног система
120. Моторни путеви централног нервног система
121. Пирамидални пут (tractus corticospinalis s. pyramidalis)
122. Кортиконуклеарни пут (tractus corticonuclearis)
123. Екстрапирамидални путеви централног нервног система
124. Сензитивни путеви централног нервног система
125. Спиноталамички пут (tractus spinothalamicus Edinger)
126. Систем медијалног лемнисцуса (lemniscus medialis)
127. Оптички пут
128. Акустички пут
129. Вестибуларни пут
130. Густативни пут
131. Олфактивни пут
132. Мождане опне, можданице (meninges)
133. Артеријски крвни судови мозга
134. Унутрашња каротидна артерија (a.carotis interna)
135. Предња мождана артерија (a. cerebri anterior)

136. Предња комуникантна артерија (a. communicans anterior)
137. Задња комуникантна артерија (a. communicans posterior)
138. Средња možдана артерија (a. cerebri media)
139. Предња хороидна артерија (a. choroidea anterior)
140. Кичмена артерија (a. vertebralis)
141. Задња možдана артерија (a. cerebri posterior)
142. Венски крвни судови мозга