

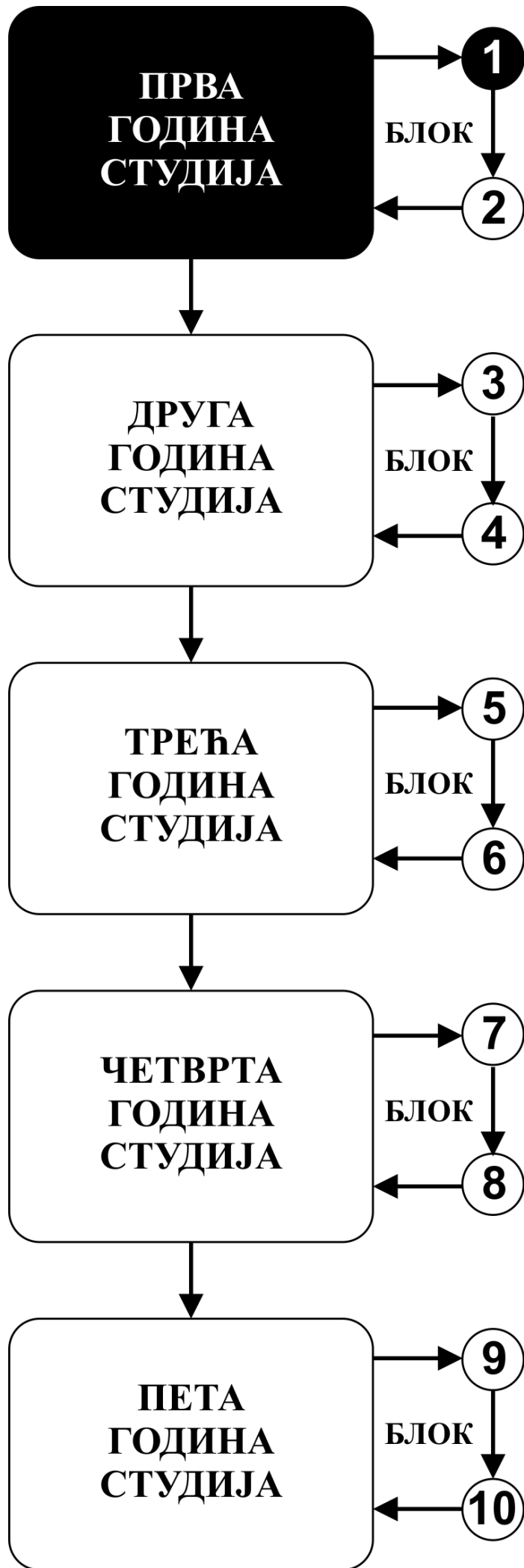


# ИНТЕГРИСАНЕ АКАДЕМСКЕ СТУДИЈЕ СТОМАТОЛОГИЈЕ

ПРВА ГОДИНА СТУДИЈА

ШКОЛСКА 2025/2026.

ХИСТОЛОГИЈА И ЦИТОЛОГИЈА СА ЕМБРИОЛОГИЈОМ



Предмет:

## **ХИСТОЛОГИЈА И ЦИТОЛОГИЈА СА ЕМБРИОЛОГИЈОМ**

Предмет се вреднује са 7 ЕСПБ. Недељно има 6 часова активне наставе (4 часа предавања и 2 часа рада у малој групи).

## НАСТАВНИЦИ И САРАДНИЦИ:

РБ	Име и презиме	Email адреса	звање
1.	Ирена Танасковић	irena.vuk@gmail.com	Редовни професор
2.	Зоран Милосављевић	zormil67@medf.kg.ac.rs	Редовни професор
3.	Маја Саздановић	sazdanovicm@gmail.com	Ванредни професор
4.	Немања Јовичић	nemanjajovicic.kg@gmail.com	Ванредни професор
5.	Јелена Миловановић	jelenamilovanovic205@gmail.com	Ванредни професор
6.	Марина Милетић-Ковачевић	marina84kv@gmail.com	Ванредни професор
7.	Весна Росић	vecanesic@yahoo.com	Доцент

## СТРУКТУРА ПРЕДМЕТА:

Модул	Назив модула	Недеља	Предавања	Рад у малој групи	Наставник-руководилац модула
1	Ћелија и ткива	4	4	2	Проф. др Ирена Танасковић
2	Органологија	6	4	2	Проф. др Зоран Милосављевић
3	Ембриологија и орална хистологија	5	4	2	Проф. др Марина Милетић-Ковачевић
					$\Sigma 60+30=90$

## ОЦЕЊИВАЊЕ:

Испуњавањем предиспитних обавеза и полагањем испита студент може остварити највише 100 поена. Завршна оцена формира се на основу броја освојених поена који се стичу на следеће начине:

**ПРЕДИСПИТНЕ АКТИВНОСТИ:** На овај начин студент може да стекне до 30 поена кроз редовно присуство на настави и на писаној провери знања.

**УСМЕНИ ИСПИТ:** На овај начин студент може да стекне до 70 поена, одговарајући на питања из различитих области (цитологија, хистологија ткива, органологија, ембриологија, орална хистологија)

Студент има право да полаже усмени испит уколико оствари преко 50% поена на предиспитним активностима.

Формирање завршне оцене		МАКСИМАЛНО ПОЕНА		
		Предиспитне активности	Усмени испит	Σ
1	Активност у току наставе	30	-	30
2	Завршни испит	-	70	70
Σ		<b>30</b>	<b>70</b>	<b>100</b>

### Завршна оцена се формира на следећи начин:

Да би положио предмет студент мора да:

1. стекне више од 50% поена предвиђених за активност у настави
2. положи усмени испит, односно да има више од 50% предвиђених поена

број освојених поена	оцена
0 - 50	<b>5</b>
51 – 60	<b>6</b>
61 – 70	<b>7</b>
71 – 80	<b>8</b>
81 – 90	<b>9</b>
91 – 100	<b>10</b>

# **ИСПИТ**

**УСМЕНИ ИСПИТ**  
**0-70 ПОЕНА**

## **ОЦЕЊИВАЊЕ** **УСМЕНОГ ИСПИТА**

На усменом испиту студент може стећи до 70 поена

## ЛИТЕРАТУРА:

Модул	назив уџбеника	Аутори	издавач	библиотека
Ћелија и ткива	Општа и орална хистологија и ембриологија	Анђелковић З. и сар.	Галаксијанис, Ниш, 2022.	Има
Органологија	Општа и орална хистологија и ембриологија	Анђелковић З. и сар.	Галаксијанис, Ниш, 2022.	Има
Ембриологија и орална хистологија	Општа и орална хистологија и ембриологија	Анђелковић З. и сар.	Галаксијанис, Ниш, 2022.	Има
	Фармакотерапијски приручник за стоматологе, одабрана поглавља; друго допуњено издање	Ђурић Д. и сар.	Факултет медицинских наука Универзитета у Крагујевцу, Крагујевац, 2022.	Има

Сва предавања налазе се на сајту Факултета медицинских наука: [www.medf.kg.ac.rs](http://www.medf.kg.ac.rs)

# ПРОГРАМ:

## ПРВИ МОДУЛ: ЋЕЛИЈА И ТКИВА

### НАСТАВНА ЈЕДИНИЦА 1 (ПРВА НЕДЕЉА):

#### ЦИТОЛОГИЈА. ЈЕДРО

предавања 4 часа	рад у малој групи 2 часа
<p><b>Увод у Хистологију и ембриологију.</b> Ћелијска мембрана, транспорт кроз ћелијску мембрану, ендоцитоза, трансцитоза, екзоцитоза.</p> <p><b>Цитологија.</b> Цитоскелет, ћелијске органеле и инклузије.</p> <p><b>Једро и ћелијски циклус.</b> Структура једра, ћелијски циклус, пролиферација и диференцијација ћелија, ћелијска смрт.</p> <p><b>Шта студент треба да зна:</b></p> <ul style="list-style-type: none"><li>• Разумети опште карактеристике структурне организације ћелије и организацију цитоплазме</li><li>• Научити грађу ћелијске мембране и механизме транспорта</li><li>• Научити елементе, структуру и улогу цитоскелета</li><li>• Научити грађу и функцију ћелијских органела и инклузија</li><li>• Разумети структуру нуклеуса и његових компоненти, процесе деобе и ћелијског циклуса</li><li>• Разумети повезаност и интеракцију између градивних елемената ћелије</li></ul> <p><b>Домаћи задатак:</b></p> <ul style="list-style-type: none"><li>• научити са презентације “Увод у хистологију и ембриологију. Цитологија”</li><li>• прочитати из уџбеника: Анђелковић З.и сар. Општа и орална хистологија и ембриологија. Галаксијанис, Ниш, 2022. п 9-36.</li></ul>	<p>Општа морфологија ћелије: Полиморфизам ћелије.</p> <p>Структура цитоплазме: Ендоплазматични ретикулум, Голџи комплекс, митохондрија, лизозом, центриол, цитомембрана.</p> <p>Полиморфизам једра. Структура једра; хроматин, нуклеолус. Митоза, апоптоза, пикноса, кариорексија.</p> <p><b>Шта студент треба да зна:</b></p> <ul style="list-style-type: none"><li>• Упознати се са основним хистолошким техникама</li><li>• Овладати микроскопирањем</li><li>• Савладату морфологију основних делова ћелије</li></ul>

### НАСТАВНА ЈЕДИНИЦА 2 (ДРУГА НЕДЕЉА):

#### ЕПИТЕЛНО ТКИВО

предавања 4 час	рад у малој групи 2 час
<p><b>Епително ткиво.</b> Основне одлике епителног ткива. Поларизованост епителних ћелија и специјализације плазмалеме. Базална мембрана. Интерцелуларни спојеви. Ћелијска адхезија. Класификација епитела. Покровни и жлездани епители.</p> <p><b>Шта студент треба да зна:</b></p> <ul style="list-style-type: none"><li>• Усвојити основне појмове и карактеристике епителног ткива</li><li>• Научити домене епителне ћелије, специјализације ћелијске мембране, њихову грађу и функцију</li><li>• Разумети начин формирања и структуру ћелијских веза</li></ul>	<p>Површни епител: Љуспаст, коцкаст, цилиндричан, псеудослојевит, дворедан – троредан Слојевити епители: Плочаст слојевит, плочасто слојевит са орожавањем, прелазни епител, жлездани епител.</p> <p><b>Шта студент треба да зна:</b></p> <ul style="list-style-type: none"><li>• Разумети изглед и карактеристике покровних епитела</li><li>• Разумети изглед и карактеристике жлезданих епитела</li><li>• Савладати хистологију екзокриних и ендокриних жлезда</li></ul>



- Савладати класификацију епителног ткива
- Научити структуру, локализацију и специфичности појединих врста епитела
- Разумети поделу, хистолошку грађу и ултраструктурне карактеристике егзокриних и ендокриних жлезда

**Домаћи задатак:**

- научити са презентације“ Епително ткиво“
- прочитати из уџбеника: Анђелковић З.и сар. Општа и орална хистологија и ембриологија. Галаксијанис, Ниш, 2022. п 36-52.

**НАСТАВНА ЈЕДИНИЦА 3 (ТРЕЋА НЕДЕЉА):**

**ВЕЗИВНО ТКИВО, ХРСКАВИЦА, КОСТ И КРВ**

предавања 4 час	рад у малој групи 2 час
<p><b>Везивно ткиво.</b> Основне карактеристике везивног ткива. Ћелије везивног ткива и екстрацелуларни матрикс. Ембрионална везивна ткива – мезенхим и слузно везивно ткиво.</p> <p><b>Адултна везивна ткива:</b> растресито, густо, хематопоезно, жуто и мрко масно ткиво.</p> <p><b>Хрскавичаво и коштаног ткиво.</b> Грађа и подела хрскавица. Хондроцити и хрскавичави матрикс. Кост: структура кортикалног и спонгиозног коштаног ткива, ламеларна и фиброзна кост. Ћелије коштаног ткива и ванћелијски матрикс.</p> <p><b>Крв и хематопоеза.</b> Грађа коштане сржи. Хематопоетска микросредина. Матичне ћелије и хематопоеза. Црвена и масна коштаног срж. Еритроцити, леукоцити, тромбоцити. Животни циклус ћелија крви.</p> <p><b>Шта студент треба да зна:</b></p> <ul style="list-style-type: none"> <li>• Упознати општи план грађе везивних ткива</li> <li>• Научити карактеристике елемената грађе везивних ткива</li> <li>• Упознати врсте везивних ћелија, грађу влакана и састав основне сустанце</li> <li>• Савладати класификацију везивних ткива</li> <li>• Упознати својства ембрионалних везива</li> <li>• Научити врсте и хистолошка својства растреситог и густог везива</li> <li>• Упознати грађу и функцију масног и ретикуларног везивног ткива</li> <li>• Упознати врсте, улогу и локацију хрскавице у организму</li> <li>• Научити заједничке карактеристике као и основу грађе појединих типова хрскавице</li> <li>• Разумети грађу незреле и зреле кости</li> <li>• Научити врсте ћелија, основну морфолошку јединицу и улоге кости</li> <li>• Савладати хистогенезу коштаног ткива</li> <li>• Разумети процес ремоделовања кости</li> <li>• Разумети начин настанка крвних елемената</li> </ul>	<p>Мезенхимно ткиво: Растресито везивно ткиво, слузно везивно ткиво, тетива. Ретикуларно везивно ткиво. Масно везивно ткиво.</p> <p>Хрскавица: хијалина, еластична, фиброзна.</p> <p>Коштано ткиво: Кост брушена и декалцификована. Остеогенеза - ендезмална и енхондрална. Медуларна хематопоеза - црвена костна срж, масна костна срж. Крвни елементи: Размаз крви. Леукоцитарна формула.</p> <p><b>Шта студент треба да зна:</b></p> <ul style="list-style-type: none"> <li>• Упознати морфологију ембрионалних везива и везива са општим својствима</li> <li>• Научити хистолошке карактеристике потпорних везивних ткива</li> <li>• Савладати морфологију уобличених крвних елемена</li> </ul>

- Научити стадијуме развоје и ћелијске карактеристике појединих ћелија крвних лоза
- Савладати састав крви

**Домаћи задатак:**

- научити са презентације“ВЕЗИВНО ТКИВО“
- прочитати из уџбеника: Анђелковић З.и сар. Општа и орална хистологија и ембриологија. Галаксијанис, Ниш, 2022. п 52-87.

**НАСТАВНА ЈЕДИНИЦА 4 (ЧЕТВРТА НЕДЕЉА):**

**МИШИЋНО И НЕРВНО ТКИВО**

предавања 4 часа	рад у малој групи2 часа
<p><b>Мишићно ткиво.</b> Микроскопска грађа скелетног, срчаног и глатког мишића. Структура миофибрила и миофиламената. Саркоплазматски ретикулум и Т систем. Структурна основа контракције. Неуромишићна спојница и мишићно вретено.</p> <p><b>Нервно ткиво.</b> Структура неурона – морфофункционални типови, перикарион, дендрити и аксон. Синапса – грађа и типови, структурна основа неуротрансмисије. Неуроглија – типови, структурне и функционалне карактеристике. Нервна влакна и периферни нервни завршеци.</p> <p><b>Шта студент треба да зна:</b></p> <ul style="list-style-type: none"> <li>• Разумети основу грађе нервног ткива</li> <li>• Научити типове ћелија који улазе у састав ткива</li> <li>• Савладати цитолошке карактеристике ћелија нервног ткива</li> <li>• Упознати се са поделом у улогом појединих ћелијских популација</li> <li>• Научити врсте и грађу нервних завршетака и корпускула</li> <li>• Упознати хистолошку поделу мишићног ткива</li> <li>• Научити улогу, локацију и основну функцију појединих типова мишића</li> <li>• Наушити цитолошке карактеристике мишићних ћелија</li> <li>• Разумети начин организације мишићног ткива</li> <li>• Савладати типове инервације и специфичности инервације појединих типова мишићног ткива</li> </ul> <p><b>Домаћи задатак:</b></p> <ul style="list-style-type: none"> <li>• научити са презентације“МИШИЋНО И НЕРВНО ТКИВО“</li> <li>• прочитати из уџбеника: Анђелковић З.и сар. Општа и орална хистологија и ембриологија. Галаксијанис, Ниш, 2022. п 87-107.</li> </ul>	<p>Мишићно ткиво: Глатко, попречно-пругасто, скелетно, срчано</p> <p>Нервно ткиво: Нервна ћелија, Нислова супстанца, нервна влакна, мијелински омотач. Сензитивни корпускул.</p> <p><b>Шта студент треба да зна:</b></p> <ul style="list-style-type: none"> <li>• Разумети хистолошке карактеристике појединих врста мишићног ткива, сличности и разлике</li> <li>• Упознати грађу нервне ћелије и периферног нерва</li> <li>• Овладати распознавањем сензитивних корпускула</li> </ul>

## ДРУГИ МОДУЛ: ОРГАНОЛОГИЈА

НАСТАВНА ЈЕДИНИЦА 5 (ПЕТА НЕДЕЉА):

### ЦИРКУЛАТОРНИ И ИМУНСКИ СИСТЕМ

предавања 4 часа	рад у малој групи 2 часа
<p><b>Кардиоваскуларни систем:</b> Основе структурне организације. Срце. Структура крвних судова. Еластичне и мишићне артерије, микроциркулација (артериоле, капилари, венуле). Вене. Ендотел. Лимфни васкуларни систем.</p> <p><b>Имунски систем</b> .Антигени, епитопи, антитела, МХЦ комплекс. Лимфоцити и антиген-презентујуће ћелије. Примарни и секундарни лимфни органи. Тимус, слезина, лимфни чвор, непчани крајник. Лимфатично ткиво слезница (лимфатично ткиво дигестивног тракта и респираторног тракта).</p> <p><b>Шта студент треба да зна:</b></p> <ul style="list-style-type: none"><li>• Савладати опште карактеристике циркулаторног система</li><li>• Упознати план грађе срца и крвних судова</li><li>• Научити детаље грађе зида срца</li><li>• Савладати елементе грађе артеријски, венских судова и капилара</li><li>• Научити хистолошке карактеристике лимфног циркулаторног система</li><li>• Упознати се са основама састава и улоге имунског система</li><li>• Научити врсте ћелија и њихове цитолошке карактеристике</li><li>• Савладати поделу лимфатичних органа</li><li>• Научити детаље грађе лимфатичних органа</li><li>• Разумети улогу лимфатичних органа</li></ul> <p><b>Домаћи задатак:</b></p> <ul style="list-style-type: none"><li>• научити са презентације“ЦИРКУЛАТОРНИ И ИМУНСКИ СИСТЕМ“</li><li>• прочитати из уџбеника: Анђелковић З.и сар. Општа и орална хистологија и ембриологија. Галаксијанис, Ниш, 2022. п 118-127 и 139-152.</li></ul>	<p>Срце. Крвни судови: артерије еластичног и мишићног типа. Континуирани, фенестрирани и дисконтинуирани капилари.</p> <p>Лимфатични органи: Фоликулус лимфатикус солитаријус, нодус лимфатикус, тонзила палатина, слезина, тимус – хистолошка организација и цитолошка анализа.</p> <p><b>Шта студент треба да зна:</b></p> <ul style="list-style-type: none"><li>• Разумети општи план грађе срца и крвних судова</li><li>• Научити хистолошку грађу срца и крвних судова</li><li>• Савладати распознавање појединих типова артеријских и венских судова</li><li>• Научити хистолошке карактеристике лимфатичних органа</li><li>• Савладати изглед лимфоцита и плазмочита</li><li>• Разумети разлике у хистолошкој грађи лимфатичних органа</li></ul>

НАСТАВНА ЈЕДИНИЦА 6 (ШЕСТА НЕДЕЉА):

### ДИГЕСТИВНИ СИСТЕМ

предавања 4 час	рад у малој групи 2 часа
<p><b>Дигестивни тракт:</b> Опште карактеристике грађе дигестивног тракта и регионалне специфичности. Једњак, желудац, танко и дебело црево. Цитолошке одлике и карактеристике епителних ћелија. Матичне ћелије и обнова епитела. Ендокрине ћелије гастроинтестиналног тракта.</p> <p><b>Јетра, жучни путеви, панкреас:</b> Општа хистолошка грађа јетре. Лобулација и зонска организација. Васкуларизација јетре. Цитолошке карактеристике хепатоцита, Купферових и перисинусоидних ћелија. Портобилијарни</p>	<p>Езофагус, Кардија, фундус венстрикули, гландула гастрика проприја, пулорус Дуоденум, јејунум, Илеум. Колон, апендикс.</p> <p>Панкреас – егзокрини и ендокрини. Јетра-структурна организација, микроциркулација, жучни каналићи, хепатоцити, Купферове ћелије.Весика фелеа.</p> <p><b>Шта студент треба да зна:</b></p> <ul style="list-style-type: none"><li>• Разумети општи план грађе дигестивне цеви и карактеристике једњака</li></ul>

простори и грађа жучних канала. Микроскопска грађа жучне кесе. Хистолошка организација егзокриног и ендокриног дела панкреаса. Цитолошке карактеристике панкреатоцита. Грађа Лангерхансовог острвца и карактеристике инсулоцита.

**Шта студент треба да зна:**

- Упознати се са општим планом грађе диестивне цеви
- Савладати хистолошке структуре једњака
- Научити детаље грађе зида желуца, дуоденума, јејунума, илеума, колона, апендикса и ректума
- Савладати типове ћелија присутне у овим органима и њихову улогу
- Упознати се са жлезама придодатим дигестивној цеви
- Научити хистолошку грађу јетре и жучне кесе
- Савладати детаље грађе егзокриног и ендокриног панкреаса

**Домаћи задатак:**

- научити са презентације “ДИГЕСТИВНИ СИСТЕМ“
- прочитати из уџбеника: Анђелковић З.и сар. Општа и орална хистологија и ембриологија. Галаксијанис, Ниш, 2022. п 163-185

- Савладати морфологију делова желуца, сличности и разлике
- Усвојити важне карактеристике делова зида црева
- Научити карактеристике појединих сегмената црева, сличности и разлике
- Савладати хистолошку грађу јетре, жучне кесе и панкреаса
- Разумети цитолошке карактеристике хепатоцита, панкреоцита и инсулоцита

НАСТАВНА ЈЕДИНИЦА 7 (СЕДМА НЕДЕЉА):

**РЕСПИРАТОРНИ И ЕНДОКРИНИ СИСТЕМ**

предавање 4 час	рад у малој групи 2 час
<p><b>Респираторни систем:</b> Носна шупљина и синуси. Микроскопска грађа ларинкса и трахеје. Плућа: бронхопулмонарни сегменти, бронхи, бронхиоле и респираторне јединице. Цитолошке карактеристике бронхијалног епитела и алвеоларних ћелија. Структура респираторне мембране. Плућна циркулација. Плеура.</p> <p><b>Ендокрини систем:</b> Хистолошка и цитолошка организација хипофизе, епифизе, тироидне и паратироидне жлезде, надбубрежне жлезде. Дифузни ендокринисистем.</p> <p><b>Шта студент треба да зна:</b></p> <ul style="list-style-type: none"> <li>• Разумети основу састава респираторног система</li> <li>• Савладати хистолошку грађу носне дупље, гркљана и душника</li> <li>• Разумети дистрибуцију појединих елемената плућног ткива</li> <li>• Научити детаље хистолошке грађе дисајних путева и алвеола</li> <li>• Разумети функцију појединих делова плућа</li> <li>• Савладати цитолошке карактеристике и улогу важнијих ћелија присутних у респираторном систему</li> </ul>	<p>Епиглотис, трахеја. Плућа: бронхије, бронхиоле, алвеола.</p> <p>Ендокрине жлезде: Хипофиза, епифиза, шитаста жлезда, паратироидна жлезда, надбубрежна жлезда, ендокрини панкреас – хистолошка организација и цитолошка анализа.</p> <p><b>Шта студент треба да зна:</b></p> <ul style="list-style-type: none"> <li>• Овладати општим планом грађе респираторних путева</li> <li>• Разумети састав алвеоле</li> <li>• Усвојити заједничке карактеристике грађе ендокриних жлезда</li> <li>• Овладати карактеристикема морфологије појединих ендокриних жлезда</li> </ul>

- Усвојити састав ендокриног система
- Савладати детље грађе појединих ендокриних жлезда
- Научити цитолошке карактеристике ендокриних ћелија
- Разумети интеракцију међу ендокриним органима
- Савладати основне улоге и циљна ткива појединих хормонских продуката

**Домаћи задатак:**

- научити са презентације “РЕСПИРАТОРНИ И ЕНДОКРИНИ СИСТЕМ”
- прочитати из уџбеника: Анђелковић З.и сар. Општа и орална хистологија и ембриологија. Галаксијанис, Ниш, 2022. п 152-162 и 128-138.

НАСТАВНА ЈЕДИНИЦА 8 (ОСМА НЕДЕЉА):

**УРИНАРНИ И НЕРВНИ СИСТЕМ**

предавање 4 час	рад у малој групи 2 час
<p><b>Уринарни систем:</b> Хистолошка организација бубрега - кортекс и медула. Структура нефрона и сабирних цевчица. Јустагломерулски апарат. Васкуларизација и инервација. Изводни каналикуларни ситем, уретер и мокраћна бешика. Уретра.</p> <p><b>Нервни систем:</b> Основе организације нервног система. Хистолошке карактеристике церебралног и церебеларног кортекса. Хороидни плексус и цереброспинална течност. Структурне основе крвно-мождане баријере. Кичмена мождина. Периферни и аутономни нервни систем.</p> <p><b>Шта студент треба да зна:</b></p> <ul style="list-style-type: none"> <li>• Упознати основу грађе уринарног система</li> <li>• Научити архитектонику бубрега</li> <li>• Савладати грађу и функцију нефрона</li> <li>• Разумети план грађе и функцију уринарних путева и мокраћне бешике</li> <li>• Усвојити основне приципе грађе нервног система</li> <li>• Научити ламинану структуру великог и малог мозга и кичмене мождине</li> <li>• Савладати грађу и функцију можданих овојница</li> <li>• Научити елементе грађе периферног нервног система</li> <li>• Схватити улогу аутономног нервног система</li> </ul> <p><b>Домаћи задатак:</b></p> <ul style="list-style-type: none"> <li>• научити са презентације “УРИНАРНИ И НЕРВНИ СИСТЕМ”</li> <li>• прочитати из уџбеника: Анђелковић З.и сар. Општа и орална хистологија и ембриологија. Галаксијанис, Ниш, 2022. п 108-117 и 210-221.</li> </ul>	<p>Бубрег: Микроциркулација; Бубрежни корпускул. Гломерул; Јукстагломеруларни апарат. Уретер, мокраћна бешика.</p> <p>Нервни систем: Церебрум, церебелум, медула спиналис.</p> <p><b>Шта студент треба да зна:</b></p> <ul style="list-style-type: none"> <li>• Научити лобуларну архитектонику бубрега и грађу нефрона</li> <li>• Савладати хистолошке карактеристике грађе зида мокраћних путева</li> <li>• Упознати ламинарну грађу основних елементарних ЦНС-а</li> </ul>

НАСТАВНА ЈЕДИНИЦА 9 (ДЕВЕТА НЕДЕЉА):

**СПЕЦИЈАЛНА ЧУЛА И КОЖА**

предавања 4 часа	рад у малој групи 2 час
<p><b>Специјална чула:</b> Структура чулних органа. Хистолошка организација ока и аксесорних органа. Хистолошке карактеристике спољашњег, средњег и унутрашњег ува.</p> <p><b>Кожа:</b> Структура епидермиса и ћелијски типови. Цитолошке карактеристике процеса кератинизације. Дермо-епидермални спој. Дермис и хиподермис. Пилосебацеусни апарат. Знојне жлезде. Нокти</p> <p><b>Шта студент треба да зна:</b></p> <ul style="list-style-type: none"> <li>• Научити делове чула вида</li> <li>• Савладати хистолошку и цитолошку грађу слојева очне јабучице</li> <li>• Усвојити улоге и структуру аксесорних органа ока</li> <li>• Научити делове чула слуха и равнотеже</li> <li>• Савладати грађу спољашњег, средњег и унутрашњег уха</li> <li>• Разумети функционисање Кортијевог органа и чула равнотеже</li> <li>• Разумети улоге коже и њених деривата</li> <li>• Научити ламинарну грађу коже</li> <li>• Савладати цитолошке карактеристике ћелија коже</li> <li>• Научити типове деривата коже</li> <li>• Савладати грађу деривата коже</li> <li>• Упознати улогу и грађу дојке</li> </ul> <p><b>Домаћи задатак:</b></p> <ul style="list-style-type: none"> <li>• научити са презентације“СПЕЦИЈАЛНА ЧУЛА И КОЖА“</li> <li>• прочитати из уџбеника: Анђелковић З.и сар. Општа и орална хистологија и ембриологија. Галаксијанис, Ниш, 2022. п 186- 209.</li> </ul>	<p>Око - корнеа, ретина, палпебра. Уво - дуктус кохлеарис, Кортијев орган.</p> <p>Кожа: Епидерм, дерм, хиподерм; длака, лојна и знојна жлезда. Нокат; Млечна жлезда.</p> <p><b>Шта студент треба да зна:</b></p> <ul style="list-style-type: none"> <li>• Разумети општу грађу ока</li> <li>• Научити хистолошку структуру појединих делова очне јабучице</li> <li>• Усвојити опште карактеристике и грађу Кортијевог органа</li> <li>• Савладати грађу коже, аднекса коже и млечне жлезде</li> </ul>

НАСТАВНА ЈЕДИНИЦА 10 (ДЕСЕТА НЕДЕЉА):

**РЕПРОДУКТИВНИ СИСТЕМ**

предавања 4 часа	рад у малој групи 2 часа
<p><b>Мушки репродуктивни систем:</b> Хистолошка организација тестиса. Семиниферни епител. Сертолијеве ћелије. Интерстицијум и Лејдигове ћелије. Крвно-тестисна баријера. Тубули репти и рете тестис. Дуктули еферентес и дуктус епидидумис. Дуктус деференс. Аксесорне жлезде и хистолошке карактеристике пениса.</p> <p><b>Женски репродуктивни систем:</b> Хистолошка организација јајника. Циклична матурација</p>	<p>Мушки репродуктивни систем: Тестис, епидидимис, дуктус деференс, весика семиналис, простата, пенис.</p> <p>Женски репродуктивни систем: Оваријум, туба утерина, утерус, вагина – хистолошка организација и цитолошка анализа.</p> <p><b>Шта студент треба да зна:</b></p> <ul style="list-style-type: none"> <li>• Савладати микроморфологију делова мушког репродуктивног система</li> </ul>

фоликула. Корпус лутеум. Хистолошка организација јајовода. Утерус: ендометријум, цикличне промене, миометријум и периметријум. Хистолошка грађа цервикса, вагине и спољашњих гениталних органа. Млечна жлезда.

**Шта студент треба да зна:**

- Разумети састав женског репродуктивног система
- Научити хистолошку грађу делова женског репродуктивног система
- Усвојити функционалну повезаност органа женског репродуктивног система
- Разумети састав мушког репродуктивног система
- Научити хистолошку грађу делова мушког репродуктивног система
- Научити грађу сперматозоида

**Домаћи задатак:**

- научити са презентације “РЕПРОДУКТИВНИ СИСТЕМ“
- прочитати из уџбеника: Анђелковић З.и сар. Општа и орална хистологија и ембриологија. Галаксијанис, Ниш, 2022. п 221-241.

- Научити детаље грађе тестиса и његових изводних канала
- Упознати се са грађом и функцијом жлезда придодатих мушком репродуктивном систему
- Савладати микроморфологију делова женског репродуктивног система
- Научити детаље грађе оваријума
- Овладати структуром репродуктивних канала жене
- Разумети цикличне промене ендометријума

## ТРЕЋИ МОДУЛ: ЕМБРИОЛОГИЈА И ОРАЛНА ХИСТОЛОГИЈА

НАСТАВНА ЈЕДИНИЦА 11 (ЈЕДАНАЕСТА НЕДЕЉА):

### ОПШТА ЕМБРИОЛОГИЈА

предавања 4 часа	рад у малој групи 2 часа
<p><b>Општа ембриологија:</b> Оплођење, деоба оплођене јајне ћелије, морула, бластула и имплантација. Преембрионски и рани ембрионски период развића. Фетусни период развоја. Плацента и фетусне мембране.</p> <p><b>Шта студент треба да зна:</b></p> <ul style="list-style-type: none"> <li>• Усвојити периоде у развоју човека</li> <li>• Савладати основне процесе у току развића</li> <li>• Савладати гаметогенезу и фазе процеса оплођења</li> <li>• Научити стадијуме развоја у току преембрионалног и ембрионалног периода</li> <li>• Разумети процесе диференцијације и формирања важних ембрионалних структура</li> <li>• Научити начин формирања, грађу и функцију екстраембрионалних структура</li> <li>• Разумети процесе у склопу ембрионалног и фетусног периода</li> </ul> <p><b>Домаћи задатак:</b></p> <ul style="list-style-type: none"> <li>• научити са презентације “ЕМБРИОЛОГИЈА“</li> <li>• прочитати из уџбеника: Фармакотерапијски приручник за стоматологе, одабрана поглавља; друго допуњено издање.</li> </ul>	<p>Пупчана врпца; Плацента.</p> <p><b>Шта студент треба да зна:</b></p> <ul style="list-style-type: none"> <li>• Савладати основе грађе пупчане врпце и постелице</li> </ul>

Факултет медицинских наука Универзитета у Крагујевцу, Крагујевац, 2022. п 42-50.

- прочитати из уџбеника: Анђелковић З.и сар. Општа и орална хистологија и ембриологија. Галаксијанис, Ниш, 2022. п 242-268.

НАСТАВНА ЈЕДИНИЦА 12 (ДВАНАЕСТА НЕДЕЉА):

### РАЗВОЈ ГЛАВЕ, ЛИЦА, УСНЕ ДУПЉЕ И ЗУБА

предавања 4 час	рад у малој групи 2 час
<p><b>Фарингеални систем.</b> <b>Развој лица и усне дупље:</b> Развој лица, усне и носне дупље. Развој језика и плувачних жлезда. Развој зуба, ницање и смена зуба.</p> <p><b>Шта студент треба да зна:</b></p> <ul style="list-style-type: none"><li>• Савладати основе развоја фарингеалног система</li><li>• Савладати основе развоја лица и усне дупље</li></ul> <p><b>Домаћи задатак:</b></p> <ul style="list-style-type: none"><li>• научити са презентације“РАЗВОЈ ГЛАВЕ, ЛИЦА, УСНЕ ДУПЉЕ И ЗУБА“</li><li>• прочитати из уџбеника: Анђелковић З.и сар. Општа и орална хистологија и ембриологија. Галаксијанис, Ниш, 2022. п 268-291</li></ul>	<p>Фарингеални систем. Развој лица и усне дупље. Развој зуба (глејни орган)</p> <p><b>Шта студент треба да зна:</b></p> <ul style="list-style-type: none"><li>• Савладати основу развоја лица и усне дупље</li><li>• Научити детаље развоја зуба</li></ul>

НАСТАВНА ЈЕДИНИЦА 13 (ТРИНАЕСТА НЕДЕЉА):

### КОСТИ ГЛАВЕ, ВИЛИЧНИ ЗГЛОБ И УСНА ДУПЉА

предавања 4 часа	предавања 4 часа
<p><b>Кости главе, вилични зглоб, усна дупља.</b> <b>Орална мукоза.</b> Мастикаторна, засторна и специјализована мукоза. Густативна телашца. Тврдо и меко непце. Усна. <b>Пљувачне жлезде.</b> Функција пљувачке. Ациноси и изводни канали пљувачних жлезда. Подела пљувачних жлезда. Инервација и васкуларизација.</p> <p><b>Шта студент треба да зна:</b></p> <ul style="list-style-type: none"><li>• Савладати хистолошке структуре усне дупље</li><li>• Научити грађу слузнице усне дупље</li><li>• Савладати хистолошке карактеристике језика</li><li>• Научити хистолошку грађу тврдог и меког непца</li><li>• Научити хистолошку грађу усне</li><li>• Савладати хистолошке карактеристике пљувачних жлезда</li></ul> <p><b>Домаћи задатак:</b></p> <ul style="list-style-type: none"><li>• научити са презентације“КОСТИ ГЛАВЕ, ВИЛИЧНИ ЗГЛОБ И УСНА ДУПЉА“</li></ul>	<p>Усна, језик, папиле језика; Густативни корпускул. Пљувачне жлезде - серозна, мукозна и мешовита.</p> <p><b>Шта студент треба да зна:</b></p> <ul style="list-style-type: none"><li>• Савладати микроскопске карактеристике основних елемената усне дупље</li><li>• Научити детаље грађе папила језика</li><li>• Научити хистолошку грађу пљувачних жлезда</li></ul>



- прочитати из уџбеника: Анђелковић З.и сар. Општа и орална хистологија и ембриологија. Галаксијанис, Ниш, 2022. п 292-312

#### НАСТАВНА ЈЕДИНИЦА 14 (ЧЕТРНАЕСТА НЕДЕЉА):

### ЗУБ

предавања 4 часа	предавања 4 часа
<p><b>Дентинско-пулпни комплекс.</b> Предентин, примарни, секундарни и терцијерни дентин. Хистолошка организација дентина. Ћелијски елементи пулпе: одонтобласти, недиферентоване ћелије, фибробласти. Васкуларизација и инервација пулпе. Осетљивост дентина. Старосне промене дентинско-пулпног комплекса. <b>Глеђ.</b> Физичке карактеристике глеђи. Хистолошка структура глеђи. Глеђне призме, кошуљица глеђних призми, интерпризматична супстанца. Прираштајне линије. Глеђне ламеле, струкови и вретена. Површина глеђи. Узрасне промене глеђи.</p> <p><b>Шта студент треба да зна:</b></p> <ul style="list-style-type: none"> <li>• Научити делове зуба</li> <li>• Савладати хистолошку грађу типова дентина</li> <li>• Научити хистологију дентина</li> <li>• Савладати хистолошку и цитолошку грађу слојева пулпе</li> <li>• Научити инервацију и васкуларизацију пулпе, као и осетљивост дентина</li> <li>• Разумети старосне промене дентинског-пулпног комплекса</li> <li>• Савладати хистолошку структуру глеђи</li> <li>• Разумети узрасне промене глеђи</li> </ul> <p><b>Домаћи задатак:</b></p> <ul style="list-style-type: none"> <li>• научити са презентације “ЗУБ”</li> <li>• прочитати из уџбеника: Анђелковић З.и сар. Општа и орална хистологија и ембриологија. Галаксијанис, Ниш, 2022. п 312-332</li> </ul>	<p><b>Дентинско-пулпни комплекс.</b> Предентин, примарни, секундарни и терцијерни дентин. Хистолошка организација дентина. Ћелијски елементи пулпе: одонтобласти, недиферентоване ћелије, фибробласти. Васкуларизација и инервација пулпе. Осетљивост дентина. Старосне промене дентинско-пулпног комплекса. <b>Глеђ.</b> Физичке карактеристике глеђи. Хистолошка структура глеђи. Глеђне призме, кошуљица глеђних призми, интерпризматична супстанца. Прираштајне линије. Глеђне ламеле, струкови и вретена. Површина глеђи. Узрасне промене глеђи.</p> <p><b>Шта студент треба да зна:</b></p> <ul style="list-style-type: none"> <li>• Научити делове зуба</li> <li>• Савладати хистолошку грађу типова дентина</li> <li>• Научити хистологију дентина</li> <li>• Савладати хистолошку и цитолошку грађу слојева пулпе</li> <li>• Научити инервацију и васкуларизацију пулпе, као и осетљивост дентина</li> <li>• Разумети старосне промене дентинског-пулпног комплекса</li> <li>• Савладати хистолошку структуру глеђи</li> <li>• Разумети узрасне промене глеђи</li> </ul>

#### НАСТАВНА ЈЕДИНИЦА 15 (ПЕТНАЕСТА НЕДЕЉА):

### ПАРОДОНЦИЈУМ - ПОТПОРНИ АПАРАТ ЗУБА

предавања 4 час	предавања 4 час
<p><b>Пародонцијум.</b> Ћелије периодонцијума. Васкуларизација и инервација периодонцијума. Алвеоларна кост. Гингива. Анатоомске карактеристике гингиве, гингивални сулкус. Орални, сулкусни и припојни епител. Ламина проприа гингиве. Васкуларизација и инервација гингиве. Цемент. Класификација цемента. Ћелије цемента. Алвеоларна кост.</p> <p><b>Шта студент треба да зна:</b></p> <ul style="list-style-type: none"> <li>• Научити делове пародонцијума</li> </ul>	<p><b>Пародонцијум.</b> Ћелије периодонцијума. Васкуларизација и инервација периодонцијума. Алвеоларна кост. Гингива. Анатоомске карактеристике гингиве, гингивални сулкус. Орални, сулкусни и припојни епител. Ламина проприа гингиве. Васкуларизација и инервација гингиве. Цемент. Класификација цемента. Ћелије цемента. Алвеоларна кост.</p> <p><b>Шта студент треба да зна:</b></p> <ul style="list-style-type: none"> <li>• Научити делове пародонцијума</li> </ul>

- Савладати хистолошке и цитолошке делове цемента
- Научити ћелије, влакна и међућелијску супстанцу периодонцијума
- Савладати васкуларизацију и инервацију периодонцијума
- Научити хистолошку грађу алвеоларне кости
- Научити грађу гингиве
- Савладати хистолошку грађу епитела гингиве

Савладати васкуларизацију и инервацију гингиве

**Домаћи задатак:**

- научити са презентације “ПАРОДОНЦИЈУМ“
- прочитати из уџбеника: Анђелковић З.и сар. Општа и орална хистологија и ембриологија. Галаксијанис, Ниш, 2022. п 332-346

- Савладати хистолошке и цитолошке делове цемента
- Научити ћелије, влакна и међућелијску супстанцу периодонцијума
- Савладати васкуларизацију и инервацију периодонцијума
- Научити хистолошку грађу алвеоларне кости
- Научити грађу гингиве
- Савладати хистолошку грађу епитела гингиве

Савладати васкуларизацију и инервацију гингиве

## РАСПОРЕД ПРЕДАВАЊА

**ЗЕЛЕНА САЛА**

**СРЕДА**

**11:15 - 14:30**

## РАСПОРЕД ВЕЖБИ

**ПАТОХИСТОЛОШКА ВЕЖБАОНИЦА 31**

**СРЕДА**

**14:45 - 16:15**

**I група**

**16:30 - 18:00**

**II група**

[Распоред наставе](#)

недеља	тип	назив методске јединице	наставник
1	П	Цитологија. Једро	Проф. др Ирена Танасковић
1	В	Цитологија. Једро	Проф. др Ирена Танасковић
2	П	Епително ткиво	Проф. др Ирена Танасковић
2	В	Епително ткиво	Проф. др Ирена Танасковић
3	П	Везивно ткиво. Хрскавица, кост и крв.	Проф. др Маја Саздановић
3	В	Везивно ткиво. Хрскавица, кост и крв.	Проф. др Маја Саздановић
4	П	Мишићно и нервно ткиво	Проф. др Јелена Миловановић
4	В	Мишићно и нервно ткиво	Проф. др Јелена Миловановић
5	П	Циркулаторни и имунски систем	Проф. др Немања Јовичић
5	В	Циркулаторни и имунски систем	Проф. др Немања Јовичић
6	П	Дигестивни систем	Проф. др Зоран Милосављевић
6	В	Дигестивни систем	Проф. др Зоран Милосављевић
7	П	Респираторни и ендокрини систем	Доц. др Весна Росић
7	В	Респираторни и ендокрини систем	Доц. др Весна Росић
8	П	Уринарни и нервни систем	Проф. др Марина Милетић-Ковачевић

недеља	тип	назив методске јединице	наставник
8	<b>В</b>	Уринарни и нервни систем	Проф. др Марина Милетић-Ковачевић
9	<b>П</b>	Специјална чула и кожа	Доц. др Весна Росић
9	<b>В</b>	Специјална чула и кожа	Доц. др Весна Росић
10	<b>П</b>	Репродуктивни систем	Проф. др Маја Саздановић
10	<b>В</b>	Репродуктивни систем	Проф. др Маја Саздановић
11	<b>П</b>	Општа ембриологија	Проф. др Марина Милетић-Ковачевић
11	<b>В</b>	Општа ембриологија	Проф. др Марина Милетић-Ковачевић
12	<b>П</b>	Развој главе, лица, усне дупље и зуба	Проф. др Немања Јовичић
12	<b>В</b>	Развој главе, лица, усне дупље и зуба	Проф. др Немања Јовичић
13	<b>П</b>	Кости главе, вилични зглоб и усна дупља	Проф. др Јелена Миловановић
13	<b>В</b>	Кости главе, вилични зглоб и усна дупља	Проф. др Јелена Миловановић
14	<b>П</b>	Зуб	Проф. др Зоран Милосављевић
14	<b>В</b>	Зуб	Проф. др Зоран Милосављевић
15	<b>П</b>	Пародонцијум – потпорни апарат зуба	Проф. др Маја Саздановић
15	<b>В</b>	Пародонцијум – потпорни апарат зуба	Проф. др Маја Саздановић

- Комисије за усмено испитивање -

**Комисија 1:**

Проф. др Зоран Милосављевић  
Проф. др Немања Јовичић  
Проф. др Марина Милетић-Ковачевић

Резервни члан:  
Доц. др Весна Росић

**Комисија 2:**

Проф. др Ирена Танасковић  
Проф. др Маја Саздановић  
Проф. др Јелена Миловановић

Резервни члан:  
Доц. др Весна Росић

- План практичне наставе -

**ХЕМАТОПОЕЗА И КРВ**

- Размаз периферне крви

**ЦИРКУЛАТОРНИ СИСТЕМ**

- Артерија еластичног типа

**ИМУНСКИ СИСТЕМ**

- *Thymus*
- *Tonsilla palatina*
- *Nodus lymphaticus*

**ДИГЕСТИВНИ СИСТЕМ**

- *Fundus ventriculi*
- *Ileum*
- *Hepar*
- *Pancreas*
- *Colon*

**РЕСПИРАТОРНИ СИСТЕМ**

- *Trachea*
- *Pulmo*

**ЕНДОКРИНИ СИСТЕМ**

- *Glandula pituitaria*
- *Glandula thyroidea*

**УРИНАРНИ СИСТЕМ**

- *Ren*

**НЕРВНИ СИСТЕМ**

- *Cortex cerebri*
- *Cortex cerebelli*

**ЧУЛА, КОЖА**

- Кожа
- Око

**МУШКИ РЕПРОДУКТИВНИ СИСТЕМ**

- *Testis*
- *Penis*

**ЖЕНСКИ РЕПРОДУКТИВНИ СИСТЕМ**

- *Ovarium*
- *Tuba uterina*

**ЕМБРИОЛОГИЈА, УСНА ДУПЉА, ЗУБ**

- Зуб у развоју
- *Labia*
- *Papillae filiformes, circumvalatae*
- Зуб

## ЦИТОЛОГИЈА

1. Ћелијска мембране и специјализације
2. Грађа нуклеуса (матрикс, омотач, хроматин, нуклеолус)
3. Митохондрије
4. Ендоплазмични ретикулум и рибозоми
5. Голџијев комплекс
6. Лизозоми, мултивезикуларна тела и пероксизоми
7. Центриол и центрозоми
8. Цитоскелет и покретљивост ћелија
9. Микровили и стереоцилије
10. Киноцилије и флагеле
11. Ендоцитоза и екзоцитоза

## ХИСТОЛОГИЈА ТКИВА

12. Опште карактеристике ткива и подела
13. Опште карактеристике епителних ткива и подела
14. Поларизација епителних ћелија, ћелијски спојеви и базална мембрана
15. Прости епители (грађа и дистрибуција)
16. Псеудослојевити епители (грађа и дистрибуција)
17. Епител прелазног типа (грађа и дистрибуција)
18. Слојевити епители (грађа и дистрибуција)
19. Жлездани епители (карактеристике, поделе и механизми секреције)
20. Опште карактеристике грађе везивних ткива и подела
21. Ембрионална везивна ткива (мезенхим и слузно ткиво)
22. Растресито везивно ткиво (ћелије и матрикс)
23. Ћелије растреситог везивног ткива (макрофаг, мастоцит, плазмоцит).
24. Густа везивна ткива (регуларна и ирегуларна)
25. Масно ткиво (унилокуларно и мутилокуларно)
26. Опште карактеристике ћелија и матрикса хрскавице
27. Хијалина хрскавица
28. Еластична и фиброзна хрскавица
29. Кост – основне карактеристике и грађа матрикса
30. Ћелије коштаног ткива
31. Директна и индиректна осификација
32. Цитолошке карактеристике хематопоезе (плурипотентне, мултипотентне и прекурсорске ћелије)
33. Еритроцит
34. Гранулоцити
35. Тромбоцити
36. Хистолошке карактеристике глатког мишића
37. Грађа скелетне мишићне ћелије
38. Грађа срчане мишићне ћелије
39. Структура неурона (тело, дендрити и аксиони)
40. Морфофункционални типови неурона
41. Неуроглија – подела и карактеристике
42. Сензитивни и моторни нервни завршетци

## ОРГАНОЛОГИЈА

43. Опште карактеристике грађе кардиоваскуларног система
44. Хистолошка организација срца



45. Хистолошка организација артерија
46. Микроциркулација – артериоле, капилари, венуле
47. Хистолошка грађа вена
48. Лимфни капилари
49. Општа хистолошка организација имунског система. Лимфни фоликул
50. Тимус – грађа и целуларни састав
51. Лимфни чвор – општа хистолошка грађа и целуларни састав
52. Грађа беле пулпе слезине
53. Структурна организација црвене пулпе слезине
54. Хистолошка грађа крајника
55. Хистолошка грађа езофагуса
56. Хистолошка грађа желуца
57. Дуоденум – хистолошка грађа
58. Јејунум – хистолошка грађа
59. Илеум – хистолошка грађа
60. Хистолошка грађа дебелог црева
61. Хистолошка грађа јетре
62. Хистолошка грађа егзокриног панкреаса
63. Хистолошка грађа ендокриног панкреаса
64. Хистолошка грађа ларинкса
65. Структура трахеје – целуларни састав епитела
66. Бронхијално стабло (грађа бронхија и бронхиола – целуларни састав епитела)
67. Терминалне бронхиоле, респираторне бронхиоле, алвеоларни дуктуси и сакулуси.
68. Цитолошка организација алвеоле и респираторна баријера
69. Опште хистолошке карактеристике ендокриних жлезда
70. Грађа и целуларни састав аденохипофизе
71. Грађа неурохипофизе
72. Пинеална жлезда (ћелије и грађа)
73. Тиреоидна жлезда (ћелије и грађа)
74. Паратиреоидна жлезда (ћелије и грађа)
75. Хистолошка организација кортекса надбубрежне жлезде
76. Хистолошка организација медуле надбубрежне жлезде
77. Општа хистолошка грађа бубрега. Кортекс и медула
78. Цитолошка организација бубрежног корпускула
79. Цитолошка организација тубуларног дела нефрона и сабирних каналића.
80. Јукстагломерулски апарат бубрега
81. Уретер – хистолошка грађа
82. Мокраћна бешика – хистолошка грађа
83. Структура уретре
84. Кичмена мождина – хистолошка грађа и ћелије
85. Хистолошка грађа и ћелије малог мозга
86. Хистолошка грађа и ћелије великог мозга
87. Утрикулус, сакулус и семициркуларни канали – хистолошка грађа и ћелије
88. Очни капак, коњунктива и сузне жлезде – хистолошка грађа и целуларни састав
89. *Cornea, sclera* – хистолошка грађа и ћелије
90. *Retina* – хистолошка грађа и ћелије
91. *Cohlea* и *Corti*-ев орган-хистолошка грађа и ћелије
92. Епидермис – хистолошка организација (кератиноцити и кератинизација)
93. Дермис и хиподермис – хистолошка организација
94. Лојне и знојне жлезде – хистолошка грађа
95. *Ovarium* – хистолошка грађа. Овогенеза и фоликулогенеза
96. Де Графов фоликул и *corpus luteum*
97. *Tuba uterina*
98. Утерус – хистолошка организација
99. Грађа ендометријума и менструациони циклус
100. Вагина – хистолошка грађа

101. Тестис (семени тубул – целуларни састав и сперматогенеза)
102. *Tubuli recti, rete testis, ductuli efferentes, ductus epididymidis*
103. *Ductus deferens, vesica seminalis*
104. Простата – хистолошка грађа
105. Пенис – хистолошка грађа

## ЕМБРИОЛОГИЈА

106. Оплођење и зигот
107. Преембрионски период равића. Деоба зигота, имплантација и формирање бластоцисте
108. Гаструлација и неурулација
109. Омотачи плода – хорион и амнион
110. Жуманчана кеса и алантоис
111. Плацента: структура, функција
112. Фарингеални систем
113. Развој усне дупље, малформације
114. Развој зуба
115. Развој лица, усне и носне дупље
116. Развој језика и плувачних жлезда
117. Развој зуба, ницање и смена зуба

## ОРАЛНА ХИСТОЛОГИЈА

118. Масстикаторна, засторна и специјализована мукоза
119. Усна
120. Структура језика – папиле. Густативни корпускул
121. Хистолошка грађа и подела плувачних жлезда
122. Дентинско-пулпни комплекс.
123. Хистолошка организација дентина.
124. Хистолошка и цитолошка грађа пулпе
125. Хистолошка структура глеђи
126. Пародонцијум.
127. Хистолошка организација гингиве.
128. Хистолошка организација цемента.
129. Кости главе, параназални синуси
130. Вилични зглоб